ZÁPADOČESKÁ UNIVERZITA V PLZNI

FAKULTA ZDRAVOTNICKÝCH STUDIÍ

BAKALÁŘSKÁ PRÁCE

2014 **Stanislav Husník**

FAKULTA ZDRAVOTNICKÝCH STUDIÍ

Studijní program: Specializace ve zdravotnictví B5345

Stanislav Husník

Studijní obor: Zdravotnický záchranář 5345R021

Péče o pacienta s kardiostimulátorem a kardioverterem v PNP

Bakalářská práce

Vedoucí práce: Mgr. Stanislava Reichertová

PLZEŇ 2014

Prohlášení:

Prohlašuji, že jsem bakalářskou práci vypracoval samostatně a všechny použité prameny jsem uvedl v seznamu použitých zdrojů.

V Plzni dne 28.3. 2014 ……..

vlastnoruční podpis

Poděkování:

Děkuji Mgr. Stanislavě Reichertové za odborné vedení práce, poskytování rad a materiálních podkladů a za ochotu, vstřícnost a trpělivost.
Děkuji MUDr. Svatopluku Dvořákovi za možnost nahlédnutí do jeho odborné práce, za možnost jejího využití a cenné rady pro zpracování bakalářské práce.

Anotace

Příjmení a jméno: Stanislav Husník
Katedra: Záchranářství a technických oborů
Název práce: Péče o pacienta s kardiostimulátorem a kardioverterem v PNP
Vedoucí práce: Mgr. Stanislava Reichertová
Počet stran: 66
Počet příloh: 15
Počet titulů použité literatury: 21
Klíčová slova: přednemocniční neodkladná péče, kardiostimulátor, kardioverter, ošetřovatelská péče

Souhrn:

Hlavním obsahem bakalářské práce je ošetřovatelská péče o pacienta se zavedeným kardiostimulátorem nebo kardioverterem v přednemocniční neodkladné péči. V teoretické části je nastíněna anatomie a fyziologie srdce. V další kapitole jsou probrány poruchy srdečního rytmu a podstatou práce jsou kapitoly věnující pozornost samotným kardiostimulátorům a kardioverterům, jejich charakteristika, indikace a specifické ošetřovatelské postupy. Praktická část je zaměřena na kazuistiky pacientů, kteří mají implantovaný kardiostimulátor nebo kardioverter. V diskuzi jsou interpretovány jednotlivé kazuistiky a hodnocení ošetřovatelské péče v průběhu hospitalizace.

Annotation

Surname and Name: Stanislav Husník
Department: Deparment of rescue work and technical branches
Title of Thesis: Care of the patients with pacemakers and cardioverter in the prehospital care
Consultant:: Mgr. Stanislava Reichertová
Number of pages: 66
Number of appendices: 15
Number of literature items used: 21
Key words: pre-hospita emergency care, peacemaker, cardioverter, nursing care

Summary:

The main objective of the bachelor work is nursing care of patients with implantable electronic cardiac pacemaker or cardioverter in pre-hospital emergency care. In theoretical part I write about anatomy and physiology of heart. In the next chapter I write about heart dysfunction and the main objectives of the whole work are chapters where I pay attention to peacemakers and cardioverters them self and they characteristics, indication and specifications of nursing care. Practical part is focus on case history of patients with implantable electronic cardiac pacemaker and cardioverter. In the dysfunction I wrote down a single case history and patients rating of nursing care during his stay in hospital.

OBSAH

1 ÚVOD 12
TEORETICKÁ ČÁST 14
2 ANATOMIE A FYZIOLOGIE SRDCE 15
2.1 Srdeční vodivý systém 15
3 ŽIVOT OHROŽUJÍCÍ ARYTMIE 18
3.1 Etiologie a patogeneze 18
3.2 Projevy arytmií 18
3.2.1 Palpitace 19
3.2.2 Bradykardie 19
3.2.3 Synkopa 20
3.3 Bradykarytmické poruchy 21
3.3.1 Sinusová bradykardie 21
3.3.2 Sinoatriální blokády 22
3.3.3 Syndrom chorého sinu 22
3.3.4 Atrioventrikulární blokády 23
3.4 Tachyarytmie 24
3.4.1 Supraventrikulární tachykardie 24
3.4.2 Komorové tachyarytmie 27
4 EKG STIMULOVANÉHO RYTMU 30
5 TRVALÁ KARDIOSTIMULACE 31
5.1 Vývoj trvalé kardiostimulace 31
5.2 Typy stimulačních režimů 32
5.2.1 Resynchronizační léčba biventrikulární stimulací (dále zkratka BiVS) 32
5.3 Indikace trvalé kardiostimulace 33
5.3.1 Bradykardické indikace 33
5.3.2 Nebradykardické indikace 33
5.4 Komplikace kardiostimulátorů 34
5.4.1 Porucha funkce kardiostimulátoru 34
5.4.2 Zpomalená srdeční frekvence 34
5.4.3 Porucha citlivosti kardiostimulátoru 35
5.4.4 Zrychlená srdeční frekvence 35
5.4.5 Pacemakerový syndrom 36

5.4.6 Ostatní pozdní komplikace 36
5.5 Zásady péče o pacienta s kardiostimulátorem 36
6 IMPLANTIBILNÍ KARDIOVERTER 38
6.1 Funkce kardioverteru 38
6.2 Indikace kardioverteru 38
6.3 Zásady péče o pacienta s ICD v přednemocniční péči 39
6.3.1 Zásady zajištění pacienta s ICD po výbojích v PNP 40
6.4 Arytmická ICD bouře 40
PRAKTICKÁ ČÁST 42
7 FORMULACE PROBLÉMU 43
8 CÍL PRÁCE 44
9 VZOREK RESPONDENTŮ 45
9.1 Kazuistika č.1 46
9.2 Kazuistika č. 2 50
9.3 Kazuistika č. 3 54
10 DISKUZE 62
11 ZÁVĚR 66
LITERATURA A PRAMENY
SEZNAM ZKRATEK
SEZNAM PŘÍLOH

1 ÚVOD

Porucha srdečního rytmu neboli arytmie může nastat z plného zdraví bez předchozího varování i u doposud zdravého mladého člověka. Ať už vznikne bradyarytmie nebo tachyarytmie, jde o stav velice závažný a může ohrožovat nemocného na životě. V nemocniční i přednemocniční péči je výskyt srdečních poruch takřka rutinní záležitostí. Z tohoto důvodu byly vyvinuty kardiostimulátory a kardiovertery, které nejen zabraňují tragickým následkům arytmií, ale významně zlepšují kvalitu života nemocného.

Trvalá kardiostimulace je metoda, pomocí které se dají velice účinně léčit bradykardické poruchy srdce. Elektrické impulzy vydané generátorem kardiostimulátoru nahrazují chybějící impulzy vlastní srdeční aktivity nebo poruchu převodního srdečního systému. Od prvního zavedení kardiostimulátoru v roce 1958 uběhlo mnoho let a systém byl vylepšen a nahrazený novými technologiemi. Stejně tak, ale vzrostl počet pacientů, kteří mají kardiostimulátor zavedený. V dnešní době žije v ČR kolem 100 tisíc pacientů se zavedeným kardiostimulátorem. Ročně je provedeno přes 6000 nových implantací.

První kardioverter byl implantován v ČR v roce 1984, proto jde o poměrně mladší techniku léčby. Progrese vývoje a počtu implantovaných kardioverterů, je ale obdobná jako u kardiostimulátorů. Každým rokem přibývá okolo 2800 nových pacientů s ICD a toto číslo se stále zvětšuje. Princip správné funkce přístroje spočívá v diagnostice maligních srdečních poruch a jejich včasného ukončení. Jak je zde zmíněno, jde o téma velice aktuální a výskyt pacientů s implantovaným systémem v PNP bude neustále stoupat.

V bakalářské práci se zabýváme problematikou ošetřovatelské péče o pacienty s kardiostimulátorem a kardioverterem v PNP. Hlavním cílem bakalářské práce je zmapovat nejčastější ošetřovatelské problémy u jmenovaných pacientů.

Teoretická část bakalářské práce je rozdělena do 6 kapitol. V úvodu práce představujeme stručný pohled na anatomii a fyziologii srdce se zaměřením na převodní systém srdeční, ve kterém dochází ke vzniku arytmií a také je na něj cílena terapie. Dále se zaměřujeme na charakteristiku arytmií, jejich rozdělení a typické projevy. Jednotlivé arytmie jsou rozděleny na bradyarytmie a tachyarytmie. V samotném jádru této práce, shrnujeme implantované systémy pacientům. Jako první se zaměřujeme na kardiostimulátory jejich charakteristiku a vývoj v historii. Dále si rozdělujeme jednotlivé typy stimulačních režimů, indikace, které vedou k zavedení kardiostimulátoru a jejich komplikace. Zakončením kapitoly je shrnutí ošetřovatelské péče o pacienty s kardiostimulátorem. V druhé části teoretické části se věnujeme charakteristice a indikaci

kardioverterů. V závěru kapitoly jsou sepsány specifikace ošetřovatelské péče a typy možných situací, které mohou nastat v přednemocniční péči.

V praktické části bakalářské práce jsou popsány tři kazuistiky pacientů, u kterých došlo k akutnímu zhoršení zdravotního stavu. U jednotlivých kazuistik jsou popsány aktuální a potencionální ošetřovatelské problémy, na jejichž základě jsou vytvořeny ošetřovatelské diagnózy. Celou praktickou část zakončuje diskuze, kde hodnotíme jednotlivé kazuistiky.

TEORETICKÁ ČÁST

2 ANATOMIE A FYZIOLOGIE SRDCE

Srdce je dutý svalový orgán uložený mezi plícemi, pod hrudní kostí v mediastinu (příloha č.1). Dvě třetiny srdce zasahují u většiny lidí doleva od střední linie těla. Srdeční stěna je tvořena ze tří vrstev, vnitřní vrstva značená jako *endokard* je výstelka, která pokrývá stěny všech srdečních dutin včetně chlopní. Střední vrstva neboli *myokard* značí buňky svaloviny, které jsou spirálovitě uspořádané a vzájemně propojené, což urychluje jejich stah a zajišťuje synchronitu stahů. Jedná se tedy o příčně pruhovaný sval a má podobnou strukturu jako sval kosterní. Zevní vrstvu tvoří ochranný obal srdce tenký vazivový *epikard*, který plynule přechází v pevný vazivový *perikard* (osrdečník). Aby nedocházelo ke tření obou vrstev je mezi epikardem a perikardem malé množství tekutiny. Tento orgán zajišťuje, aby se pod tlakem poháněla krev v krevním oběhu (příloha č. 2). Tok krve je způsoben rytmickým stahováním a ochabnutí srdeční svaloviny. Srdce je rozděleno na dvě poloviny přepážkou a dělí se tak na pravé a levé srdce. Každá polovina má vlastní předsíň a komoru, které jsou navzájem oddělené cípatými chlopněmi. Z komor odstupují velké cévy a tím komory představují začátek velkého a malého oběhu. Levou komorou začíná *velký krevní oběh* zásobující jednotlivé tkáně kyslíkem a živinami, na druhou stranu zbavuje tkáně oxidu uhličitého a produktů látkové výměny. Horní a dolní dutou žilou je krev přivedena do pravé předsíně. *Malý krevní oběh* začíná v pravé komoře a slouží k příjímání atmosférického kyslíku a vylučovaní oxidu uhličitého do vydechovaného vzduchu. Okysličená krev z plic odtéká do levé předsíně plicními žílami. Stah obou komor probíhá téměř současně. Rozdíl stahu komor je v tlaku, pod kterým je krev vypuzena do oběhu, pravá komora je nízkotlaká pumpa a levá komora vysokotlaká pumpa, pro představu levá komora vypuzuje krev pod tlakem až 7x větším než pravá komora (4, 7, 14).

2.1 Srdeční vodivý systém

Na srdečním stahu se podílejí dva druhy srdečních buněk. Buňky, které slouží k vytváření a rychlému vedení elektrického vzruchu v určitém pořadí po celém myokardu zvané převodní systém srdeční. Jedná se tedy o buňky specializované na elektrickou aktivitu. Tento systém předává impulz pro druhý typ buněk zvaný pracovní myokard. Hlavní funkcí myokardu je kontrakce a mechanická práce srdce. Obsahuje svalové buňky, které slouží k odpovědi na samotný vzruch svalovou kontrakcí. Rozdíl mezi kosterním

svalem a svalem myokardu spočívá v tvorbě vzruchu, kdy v myokardu se vzruch tvoří uvnitř orgánu. Převodní systém srdeční (PSS) má tři základní vlastnosti a to *autonomii*, kdy v rámci celého organismu srdce disponuje určitým stupněm nezávislosti a srdeční kontrakce vznikají nezávisle na CNS a humorálních mechanizmech, pouze v samotném srdci. K regulaci frekvence srdečních stahů slouží vegetativní nervový systém, sympatikus a parasympatikus. Kdy sympatikus pomocí noradrenalinu a alfa-adrenergních receptorů srdeční frekvenci zvyšuje a parasympatikus díky acetylcholinu a muskarinových receptorů srdeční frekvenci snižuje. Dále je srdce schopno díky PSS samočinně vytvářet pravidelně se opakující podněty k vlastní kontrakci, tento děj nazýváme *automacie*. A funkce *rytmicity* neboli pravidelnosti znamená, že zmíněné podněty ke stahu srdce se vytvářejí pravidelně neboli s určitou frekvencí (10, 12, 16, 20).

Vodivý systém srdce je tvořen sinoatriálním uzlem v pravé síni, atrioventrikulárním uzlem v mezisíňové přepážce, Hisův svazek, pravé a levé Tawarovo raménko a Purkyňova vlákna jsou uložena v komorách (příloha č. 3). Sinoatriální uzel česky sinusový uzel (SA), slouží jako primární centrum srdeční automacie. SA uzel je místem, které má schopnost tvořit nejrychlejší podnět pro stah srdeční svaloviny o frekvenci 60-100 stahů za minutu i více. Anatomicky se nachází mezi ústím horní duté žíly a stěnou pravé síně a je široký přibližně 2 mm. V SA uzlu se tvoří vzruchy, které se rozptýlí na svalové buňky obou síní a dále pak z několika směrů postupně aktivují atrioventrikulární neboli síňokomorový uzel (AV). AV uzel tvoří několik specializovaných buněk a je umístěn na pravé straně mezisíňové přepážky před koronárním sinem (10, 20).

AV uzel zastává tři důležité funkce, kdy výrazně zpožďuje vedení vzruchů ze síní na komory a tím se docílí, že síně se stáhnou dříve než komory a zajistí tak účinné plnění komor ze síní. Dále slouží k ochraně komor před možným vznikem komorových tachyarytmií při nadměrně rychlé aktivaci ze síní, díky funkci filtrace vzruchů ze síní například při paroxysmu fibrilace síní. AV uzel slouží také jako náhradní neboli sekundární centrum automacie v případě, kdy se z nějakého důvodu neuplatní vzruch o vyšší frekvenci, obvykle vzruch sinusový. Dochází pak ke tvoření vzruchu v junkční oblasti o frekvenci 40-60 stahů za minutu. Od AV uzlu odstupuje Hisův svazek, který za normálních okolností slouží u člověka jako jediné místo, kterým je možné, aby se vzruch převedl ze síní na komory přes vazivový prstenec závěsu chlopní. Vazivová přepážka slouží jako elektrický izolátor mezi síněmi a komorami. Hisův svazek po přechodu přes vazivový prstenec vstupuje do membranózní části mezikomorové přepážky, kde odstupují ze společného svazku vlákna pro pravé a levé Tawarovo raménko.

Obě Tawarova raménka procházejí mezikomorovou přepážkou a dále pak na jednotlivé části levého nebo pravého srdce, kde se větví do pletení Purkyňových vláken. Pravé Tawarovo raménko vede vzruch ke svalovině pravé komory. Levé raménko tvoří nejprve specializované buňky a dělí se na přední a zadní svazek levého raménka a vede vzruch ke svalovině levé komory a interventrikulárnímu septu. Převodní systém v komorách zastává kromě funkce převodu vzruchu na svalovinu komor, také funkci vytváření náhradního vzruchu čili třetí náhradní centrum. Pokud selže tvorba impulzů v nadřazených centrech SA a AV uzlu vytvoří komorový převodní systém frekvenci 20-40 stahů za minutu, což je příliš málo pro zajištění dostatečného výdeje krve ze srdce do oběhu (10, 13).

Při normálním sinusovém rytmu umožní vodivý systém srdce vznik vzruchu v SA uzlu, který se rychle rozptýlí po síních a přejde do AV uzlu, ve kterém se poněkud zpozdí a šíří se dále přes Hisův svazek, Tawarova raménka a Purkyňova vlákna do cílové svalové buňky komor. V případě, že vzruch nevzniká v SA uzlu ani v podřazených oblastech převodního systému, nazývá se tento vzruch jako ektopický. Svalové buňky, ve kterých se za normálních okolností vzruch netvoří, se mohou za patologických okolností stát zdrojem vzruchů a tento stav může způsobit vznik arytmie (10, 20).

3 ŽIVOT OHROŽUJÍCÍ ARYTMIE

Arytmie je porucha normálního sledu srdečních stahů. Vzniká následkem poruchy vzniku impulzu, popřípadě vedení impulzu abnormálními cestami a směry v srdeční tkáni, také se může jednat o kombinace obou příčin. V širším smyslu se jedná o arytmii i v případě zrychlení nebo zpomalení pravidelné srdeční aktivity, přesahující normální srdeční frekvenci. Arytmie je možné rozlišovat podle různých hledisek, v této práci rozdělíme arytmie podle srdeční frekvence a to na *bradyarytmie* při frekvenci nižší než 60 tepů za minutu a *tachyarytmie* při frekvenci vyšší než 100 tepů za minutu (10, 17, 18).

3.1 Etiologie a patogeneze

Arytmie se mohou vyskytovat i u zdravého srdce bez známek strukturálního onemocnění. Poruchy rytmu mohou vznikat na podkladě nestálého vnitřního prostředí. Jednou z odchylek metabolizmu je hladina draslíku v krvi, jak vysoká hladina, tak i nízká, dále nízká hladina hořčíku a vysoká hladina vápníku. Vznik arytmií může být projev srdečního onemocnění, jako jsou ischemická choroba srdeční, myokarditida, kardiomyopatie a jiné. Arytmie může také vyvolat většina léků s protiarytmickým účinkem a to nejen při nadměrné, ale i při obvyklé léčebné dávce. Například při intoxikaci digitálisem jsou arytmie běžné. U nemocných s primární poruchou tvorby srdečního vzruchu může být způsobena bradykardie nebo síňokomorová blokáda po požití betablokátoru a blokátoru kalciového kanálu. Dále pak na základě hormonální dysbalance jako je hypotyreóza nebo hypertyreóza. Na druhou stranu mohou arytmie vést ke vzniku kardiomyopatie, srdečního selhání nebo jeho zhoršení, může také dojít i k náhlé smrti. Arytmie doprovází různé komplikace, jako jsou poruchy prokrvení, zhoršení mentálních funkcí, embolizace a další (10, 17).

3.2 Projevy arytmií

Pacient s poruchou rytmu vyhledá lékařskou pomoc nejčastěji z důvodu pocitů nepravidelného srdečního tepu nebo ataky rychlé či pomalé srdeční akce vnímané jako pocit nepříjemný až obtěžující. Spolu s arytmií mohou nastat symptomy, které zdánlivě se srdeční akcí vůbec nesouvisí, jako je například náhlé nejasné zhoršení stavu,

pocit slabosti či kašel. Základem diagnostiky poruchy rytmu je EKG nález v době obtíží, které často bývají v krátkých atakách ve velkém časovém rozmezí. Proto je nutné v případě nezachycení akutních potíží provést holterovskou monitoraci, popřípadě vyskytují-li se závažnější obtíže ve velmi dlouhých časových intervalech, je nutno zavést do podkoží speciální implantibilní zařízení, například firemní název přístroje zvaný Reveal. Pacient toto zařízení aktivuje sám při pocitu potíží a přístroj nahraje záznam před aktivací a po aktivaci. Lékař následně vyhodnotí, zda se jednalo o potíže způsobené arytmií. V dnešní době je umožněn transtelefonní přenos dat, který urychluje a usnadňuje kontakt s lékařem (11, 17).

3.2.1 Palpitace

Jedná se o nepříjemný pocit spojený s vnímáním srdeční akce, jako jsou nepravidelné nebo silnější „údery“ srdce. Většinou nemocný udává „pocit přeskočení nebo zastavení“ srdce, u předčasných komorových stahů, méně často pak u síňových stahů. Palpitaci pociťuje pacient při tachyarytmiích. Současně může pociťovat bolesti na hrudi a dušnost. Pocity palpitace jsou vnímány převážně v klidu před usnutím. Méně časté jsou nepravidelnosti vyvolané námahou a ty mohou znamenat projev závažného onemocnění. V případě, že nemocný vnímá předčasné stahy nepříjemně, není prognóza závažná, avšak časté palpitace mohou nemocného obtěžovat a tím i zhoršovat kvalitu jeho života (11, 17).

3.2.2 Bradykardie

Jedná se o pomalou srdeční frekvenci, která je definovaná počtem stahů srdečních komor nižší než 60 stahů za minutu. Může být zaznamenána u zdravých a trénovaných jedinců, kdy probíhá zcela asymptomaticky, včetně krátkodobých několikavteřinových zástav srdeční akce během spánku. Pro indikaci kardiostimulace je zásadní rozlišit, zda se nejedná o bradykardii asymptomatickou. Významná únavnost může být projevem neschopnosti organismu zvýšit srdeční frekvenci při fyzické zátěži, někdy i známkou městnaného srdečního selhání (11).

3.2.3 Synkopa

Pojmem synkopa rozumíme náhle vzniklou krátkou ztrátu vědomí se spontánním obnovením vědomí bez neurologických reziduí. V jistých případech označovaných jako presynkopa se nemusí jednat o plnou ztrátu vědomí, ale jen o závratě nebo pocit nejistoty. Nemocný udává zatmění před očima, zatočení hlavy, může mít pocit, že upadne, ale stačí se zachytit či posadit (10, 11).

Ztráty vědomí vzniklé na podkladě přechodné nebo trvalé zástavy oběhu označujeme termíny *srdeční synkopa, Adamsovy-Stokesovy záchvaty a náhlá smrt.* Rozumíme tím úplné přerušení přečerpávací funkce srdce s výrazným poklesem srdečního výdeje a porušeným zásobením mozku krví. Tachykardická forma srdeční zástavy, vzniklá při komorové tachykardii, flutteru nebo fibrilaci komor, se označuje jako synkopa, která vzniká při nadměrně rychlé srdeční akci. Naopak při nadměrně pomalé srdeční akci, kterou je sinoatriální blokáda, pokročilá síňokomorová blokáda či až asystolie, potom mluvíme o bradykardické formě srdeční zástavy. Z klinického pohledu je základní známkou srdeční zástavy ztráta vědomí a vymizení pulzu. U déletrvající srdeční zástavy dochází k přerušení dodávky kyslíku k mozkovým buňkám, které jsou na nedostatek kyslíku nejcitlivější a tím dojde i k bezvědomí. U mladších osob nastává bezvědomí déle než u starších, ale i tak vzniká 5-20 vteřin po zástavě oběhu (10, 11).

Srdeční synkopa

Srdeční synkopa je krátkodobá ztráta vědomí, během které došlo k zástavě oběhu po dobu přibližně 5 vteřin. Většinou si nemocní na událost nepamatují, mají retrográdní amnézii, jen zřídka probíhá srdeční synkopa bez amnézie. Ztráta vědomí vzniká náhle a neočekávaně, proto často dochází k úrazům z důvodu pádu a nemocný si ani nestihne přivolat pomoc. Nemocný dle svědků události upadne jako „podťatý“ a po několika vteřinách se vědomí znovu obnoví. Po získání vědomí bývá nemocný dočasně dezorientovaný a na událost si nevzpomíná, nepamatuje si ani to, co jí předcházelo (10).

Adamsův-Stokesův záchvat

Jde o déle trvající oběhovou zástavu charakterizovanou bezvědomím s křečemi, která je však přechodná a trvá déle než při synkopě, většinou však není delší než 15 vteřin. Nemocný ztratí vědomí a upadne na zem, bezvládně leží, obličej má výrazně bledý,

popřípadě bledě cyanotický, zornice má rozšířené a nehmatný pulz. Křeče se objevují po 10-15 vteřinách oběhové zástavy, nemocný velice hlasitě chrčivě dýchá po dlouhých dechových pauzách nebo vydává naříkavé dechy. Vědomí se obnovuje většinou po 30 vteřinách. Nemocný bývá často dezorientovaný. Důležité je nezaměnit Adamsův-Stokesův záchvat provázený křečemi se záchvatem epilepsie. Při epileptickém záchvatu má nemocný dobře hmatný plněný pulz a výrazně zarudlý obličej (10).

Náhlá srdeční smrt

Srdeční zástava trvající déle než 20 vteřin je označována jako náhlá srdeční smrt. V průběhu zástavy oběhu vzniká nejdříve reverzibilní poškození mozku, pokud ale trvá srdeční zástava oběhu 3-6 minut a déle, dochází již k ireverzibilnímu neboli nezvratnému poškození mozku. Hlavními známkami déle trvající zástavy srdečního oběhu jsou ztráta vědomí, nehmatný pulz, neslyšitelná srdeční akce, neměřitelný krevní tlak, nepřítomnost dechové aktivity a nereagující zornice, které jsou výrazně rozšířené. Na EKG záznamu u monitorovaných osob bývá obvykle fibrilace komor nebo ojedinělé stahy komor, popřípadě je zaznamenána asystolie. Postupem času se elektrická aktivita srdce postupně oplošťuje a po různé době závislé na odborné pomoci elektrická aktivita ustává (10).

3.3 Bradykarytmické poruchy

Bradykardické poruchy se zabývají problematikou pomalého srdečního rytmu. Dále se v této práci zaměříme na *sinusové bradykardie, sinoatriální blokády, syndrom chorého sinu a atrioventrikulární blokády.*

3.3.1 Sinusová bradykardie

Jde o fyziologické vytvoření vzruchu, které vzniká v sinusovém uzlu a šíří se normální cestou na komory. Na EKG je normální pravidelná srdeční aktivita, tedy sinusový rytmus, ale s frekvencí nižší než 60 tepů za minutu, jen zřídka dochází k nepravidelnosti srdeční aktivity. Bradykardie může být fyziologická ve spánku a u trénovaných sportovců, kde značí dobrou fyzickou zdatnost. V patologických situacích dochází k bradykardii vlivem poškození srdečních buněk zánětem nebo nekrózou. Může být vyvolána požitím léků obsahujících digitális a betablokátorů, zvýšením aktivity parasympatiku při stimulaci vagu, masáží karotického sinu nebo drážděním

parasympatických receptorů v srdci u spodních infarktů (příloha č. 4). Vzácně se pomalá srdeční akce vyskytuje v důsledku endokrinních onemocnění jako je hypotyreóza a myxedém, dále pak při zvýšení nitrolebního tlaku nebo podchlazení. Sinusová zástava je stav, kdy v sinoatriálním uzlu nevznikají elektrické impulzy a nedochází v něm k fyziologicky přítomné spontánní diastolické depolarizaci. Při sinusové zástavě je na EKG záznamu izoelektrická linie trvající většinou vteřiny a po chvíli se aktivita SA uzlu objeví. Pokud nedojde k obnovení aktivity SA uzlu, objeví se aktivita náhradních pacemakerů (2, 10, 17).

3.3.2 Sinoatriální blokády

Podstata sinoatriálních blokád (SA blokády) je porucha převodu vzruchu mezi sinusovým uzlem a síněmi. Poruchu hodnotíme podle tří stupňů, kde první stupeň má spíše význam akademický z důvodu obtížného vyhodnocení. První stupeň SA blokády na povrchovém záznamu EKG nelze rozeznat a nevede k bradykardii. SA blokáda druhého stupně se rozděluje dále na dva typy. Prvním typem je Weckenbachova blokáda, při níž dochází k postupnému prodlužování intervalu mezi sinusovým impulzem a začátkem vlny P. Na EKG se postupně zkracuje interval mezi jednotlivými vlnami P, až dojde k vypadnutí fyziologického komplexu P-QRS-T. U druhého typu blokády dochází na EKG záznamu k náhlému vypadnutí vlny P z fyziologického komplexu P-QRS-T. Třetí stupeň SA blokády neboli úplná sinoatriální blokáda je stav, kdy dochází k částečnému nebo úplnému výpadku vzruchu vyvolaného v síních. Nejčastěji se uplatní náhradní centrum vzruchů v AV uzlu, na EKG záznamu pak vidíme projev nazývaný junkční rytmus. Tyto poruchy rytmu jsou důsledkem chorobných stavů, jako jsou akutní ischémie srdečního svalu (zejména spodní infarkt myokardu), chronické organické poškození sinoatriálního uzlu, při toxickém užití digitálisu nebo betablokátorů, dále pak je nacházíme u závažných forem chorého sinu (10, 17).

3.3.3 Syndrom chorého sinu

Jedná se o symptomatický výskyt pomalých rytmů, buď jako trvalá bradykardická forma nebo střídající se bradykardie s tachykardií, která se nazývá tachykardicko-bradykardická forma na podkladě porušení funkce sinusového uzlu. Hlavní příčinou je poškození sinusového uzlu a převodního systému ischémií při ateroskleróze

věnčitých tepen, zánětem, který může být na podkladě revmatických procesů, vzácně se může vyskytnout i postižení metastázami. Ve 40 až 70% případů není zjevné srdeční onemocnění, v těchto případech se vyskytují pouze mikroskopicky fibrotické nebo degenerativní změny v oblasti sinusového uzlu a jeho okolí (10, 17).

U syndromu chorého sinu dochází k poruše tvorby vzruchu v sinusovém uzlu včetně jeho vedení v síních, tím dochází k bradyarytmiím, tachyarytmiím a někdy, v pokročilém stádiu, i k poruchám převodu vzruchu ze síní do komor. Při bradykardické formě se cítí pacient slabý a snadno se unaví, je malátný, stěžuje si na časté synkopy a presynkopy, nemocnému klesá výkonnost z důvodu nízkého srdečního výdeje. Dochází k různě dlouhým systolickým pauzám a v tomto případě se obvykle po několika vteřinách ujímá vedení srdečního rytmu centrum v oblasti AV junkce, případně i komorová centra. Další možností postižení může být neschopnost sinusového uzlu urychlovat srdeční frekvenci úměrně fyzické námaze. U nemocných, kteří mají porušenou funkci levé komory, může bradykardie vyústit v manifestaci srdečního selhání. Tachykardické formy se projevují palpitacemi, které jsou doprovázeny celkovou slabostí. Nejčastěji se projevují záchvatovitou fibrilací síní, flutterem síní nebo síňovou tachykardií. Příliš rychlé i pomalé poruchy vedou k poklesu minutového srdečního objemu, což může mít za následek až hypoperfuzi různých orgánů, podle závažnosti poruch. Tachykardická kardiomyopatie může být důsledkem syndromu chorého sinu nebo vyústit v komplikaci jako embolická příhoda do velkého oběhu, nejčastěji do CNS. Prognosticky je obvykle tento syndrom dobrý, ale musí se předejít komplikaci embolizace, proto se podává pacientovi trvale antikoagulační léčba. Léčba symptomatických potíží spočívá v zavedení kardiostimulace, popřípadě v kombinaci s antiarytmiky (10, 17).

3.3.4 Atrioventrikulární blokády

Příčinou AV blokády je buď zpomalení, nebo přerušení převodu vzruchu ze síně na komoru na úrovni AV uzlu, popřípadě v Hisově svazku a jeho větvích. Příčin poruch vedení vzruchu je mnoho, například vzniká vlivem infekčního onemocnění, revmatické horečky, vlivem ischemické choroby srdeční převážně akutního infarktu myokardu, intoxikací digitálisem. Porucha AV vedení se projevuje často synkopou během asystolie, nazývanou Adamsův-Stokesův syndrom (10, 17).

Na EKG záznamu poruchy AV vedení rozdělujeme na tři stupně, kdy první stupeň značí prodloužení intervalu P-Q nad 0.2 mm. Blokáda druhého stupně se rozděluje

na dva typy. Prvním typem je Weckenbachova blokáda, kdy dochází k postupnému prodlužování intervalu P-Q, až dojde k vypadnutí QRS komplexu. Podle počtu P vln a QRS komplexů se stanovuje výše blokády. Při druhém typu, kterým je Mobitzova blokáda, dochází k náhlému výpadku QRS komplexu, aniž by před tím docházelo k postupnému prodlužování doby P-Q. Blokády třetího stupně jsou nejpokročilejší poruchou síňokomorového vedení a dochází při nich k úplnému přerušení vedení vzruchu mezi síněmi a komorami. Tímto je činnost komor dána buď náhradním junkčním rytmem, nebo k aktivaci komor slouží až náhradní komorový rytmus, podle toho, na jaké úrovni převodní tkáně došlo k přerušení vzruchu (10, 17).

3.4 Tachyarytmie

Poruchy rytmu, při kterých dochází ke zrychlené frekvenci srdce, nazýváme tachyarytmie. Hlavní dělení tachyarytmie je na supraventrikulární tachykardie a komorové tachykardie.

3.4.1 Supraventrikulární tachykardie

Supraventrikulární tachykardie vzniká primárně v síních v oblasti síňokomorového přechodu a není omezena jen na komory. Nejčastěji vzniká dvěma způsoby, buď reentry mechanizmem, kdy dochází ke kruhovému vedení vzruchu a arytmie takzvaně obíhá po kruhu. Druhý mechanizmus vzniku je takzvaná fokální aktivita, kdy zdrojem je ostrůvek buněk se schopností vytvářet vzruchy a šíří je dále na svalovinu. Arytmie vznikají na podkladě zvýšené automacie nebo spuštěné aktivity, tento děj jde pro představu popsat jako kola, tvořící se na vodě z jednoho bodu. Pro většinu supraventrikulárních tachykardií je společný nález na EKG záznamu, kde jsou QRS komplexy podobně široké jako při sinusovém rytmu. Frekvence komor se pohybuje okolo 100-200 tepů za minutu a QRS komplexy mohou být nepravidelné i pravidelné. Jednotlivé arytmie se dělí podle přítomnosti, umístění a tvaru vlny P. Nejčastěji se setkáváme se fibrilací síní, flutterem síní, sinusovou tachykardií, síňovou fokální tachykardií, AV nodální reentry tachykardií a AV reentry tachykardií (2, 17).

Fibrilace síní

Nejčastější supraventrikulární tachykardií je fibrilace síní, při které dochází k nekoordinované akci síní (příloha č. 5). Mechanizmem vzniku jsou nejčastěji reentry ložiska, která mají vliv zejména na udržení arytmie. Setkáváme se s akutní i chronickou formou, často se fibrilace síní vyskytuje u nemocných s arteriální hypertenzí, ischemickou chorobou srdeční, srdečním selháním, akutními koronárními syndromy, chlopenními vadami, kardiomyopatiemi a dalšími onemocněními. Fibrilaci síní dělíme na paroxysmální neboli záchvatovitou, kde arytmie trvá méně než 7 dní a spontánně skončí obvykle do 48 hodin. Perzistující fibrilace síní trvá již déle než 7 dní a nedochází ke spontánnímu ukončení, ale je reaktivní na elektrický výboj a může se léčit elektrickou kardioverzí. Permanentní dlouhodobě trvající fibrilace síní je stav, kdy je ponechána jako základní rytmus a nejsou indikovány kroky vedoucí k navození sinusového rytmu. Klinický význam arytmie spočívá v riziku zhoršení jiného onemocnění, například srdečního selhání a rizikem kardioembolizace, kdy dochází ke stagnaci krve, nejčastěji v oušku levé síně, což vede k tvorbě trombu, který je vmeten krevním proudem do cévního řečiště, kde se následně zaklíní, nejčastěji v centrální nervové soustavě. Fibrilaci síní nemocný vnímá většinou jako palpitaci, pocit nevýkonnosti, zhoršení srdečního selhání včetně pocitu dušnosti, či bolesti na hrudi. Avšak nemocný nemusí pociťovat žádný z příznaků a fibrilace síní může probíhat zcela asymptomaticky. Základní léčbou je pokus o obnovení sinusového rytmu a jeho udržení pomocí antiarytmik a elektrické kardioverze. U permanentní fibrilace síní spočívá v pravidelných kontrolách srdeční frekvence a prevence komplikací, jako je embolie či srdeční selhání. Někdy lze využít moderních metod radiofrekvenční ablace fibrilačních ložisek, popřípadě provést chirurgický zákrok. Pokud onemocnění probíhá současně se syndromem chorého sinu, je indikována kardiostimulace. EKG nález je nepravidelná akce komor QRS komplexy a chybění pravidelných vln P, které nahrazují fibrilační vlnky různorodého tvaru o frekvenci více než 300 za minutu (2,10,17).

Flutter síní

Druhou klinicky významnou supraventrikulární tachykardií je flutter síní, charakteristický vznikem na podkladě kroužení po velkém okruhu, který je pouze v síních. Kroužení arytmie způsobuje rychlou činnost síní, ale oproti nekoordinované fibrilaci je obraz flutteru pravidelný. Flutter se rozděluje do dvou skupin na základě lokalizace

okruhu reentry. Obě skupiny se liší nejen záznamem na EKG obrazu, ale i v léčebných postupech. První typ, neboli typický flutter, vzniká na podkladě krouživého pohybu v okruhu v pravé síni a využívá celou pravou síň. Po okruhu se může šířit arytmie v obou směrech. Na EKG záznamu jsou viditelné jasné flutterové vlny o frekvenci 250-300 za minutu. Na komory se převádí většinou vzruch v poměru 1:2, 1:3, 1:4 a další. Čili počet QRS komplexů je podíl poměru převádění vln na komory. Flutter druhého typu či atypický flutter vzniká na podkladě funkčního reentry okruhu. Projevem druhého typu jsou netypické vlny na EKG záznamu s frekvencí 350- 400 za minutu. Převod na komory je stejný jako u prvního typu. Léčba je založená na pokusu o navození sinusového rytmu pomocí antiarytmik nebo elektrické kardioverze, dále pak udržení sinusového rytmu a prevence komplikací stejné jako u fibrilace síní. Definitivní léčbou arytmie je radiofrekvenční ablace flutteru, kterou se docílí přerušení reentry okruhu (2, 17).

Sinusová tachykardie

Fyziologicky se sinusová tachykardie vyskytuje u zdravých jedinců během zvýšené tělesné aktivity, ale může být projevem horečky, šoku, srdečního selhání, popřípadě může být tachykardie známkou nepřiměřeného, neadekvátního zrychlení aktivity sinusového uzlu. Na EKG křivce jsou patrné vlny P stejné jako při normálním sinusovém rytmu v klidu a po každé vlně dochází ke vzniku QRS komplexu. Jen pokud je tachykardie příliš rychlá, mohou vlny P splývat s vlnami T. Frekvence může kolísat, postupně se zvyšovat nebo snižovat (2).

AV nodální reentry tachykardie

Je takzvaná záchvatovitá uzlová tachyarytmie, jak její název napovídá. Jde o tachykardii, u které je předpokladem existence dvou paralelních drah v uzlu, z nichž jedna vede vzruchy pomaleji, reentry okruh obíhá těmito drahami, které jsou lokalizovány v oblasti AV uzlu a jeho přilehlých tkání (17).

AV reentry tachykardie

Mezi síněmi a komorami se vyskytují přídatná vodivá připojení mimo AV uzel. Tento typ arytmií má dvě formy, které se rozlišují podle směru aktivace reentrantního

okruhu. Pokud jde o posloupnost propagace arytmie svalovinou ve směru svalovina síní, AV uzle, svalovina komor, přídatná dráha a znovu svalovina síní, mluvíme o *ortodromní* variantě. V tomto případě se komory aktivují přes AV uzle a převodní systém obdobně jako sinusový rytmus. Tato arytmie bývá většinou úzkokomplexová a vlny mají opačnou polaritu a jsou za QRS komplexem. Varianta *antidromní* je charakteristická šířením vzruchu opačně ze síní na komory vedlejší drahou a z komory na síně přes AV uzel. Dochází k nefyziologické aktivaci myokardu neboli mimo převodní systém a tím dochází k širokokomplexovému QRS. Na EKG záznamu je krátký interval PQ spolu s delta vlnou. V případě, že dráha je příliš vzdálená od sinusového uzlu nebo vede-li retrográdně, pak tento jev chybí. U nemocných s komorovou preexcitací je riziko vyvinutí se život ohrožující komorové odpovědi, když vznikne primární síňová tachykardie. V akutním vzplanutí lze tachykardii ukončit pomocí vagových manévrů, podáním adenozinu nebo antiarytmik popřípadě využití elektrické kardioverze. Preventivně se používají antiarytmika. Jako moderní řešení lze využít radiofrekvenční ablace, která přeruší substrát a její úspěšnost je více než 90%. Kontraindikováno je podání digitálisu z důvodu rizika vyvolání fibrilace komor (2, 17).

3.4.2 Komorové tachyarytmie

Tento souborový název označuje tachyarytmie, které vznikají v převodním systému srdečním, až pod rozvětvením Hisova svazku z Tawarových ramének, Purkyňových vláken nebo ze svaloviny komor. Tato skupina tachyarytmií se vyznačuje závažností poruchy rytmu a řadí se mezi arytmie ohrožující pacienta srdečním selháním nebo náhlou smrtí. Dělíme je na komorové tachykardie nebo flutter a fibrilace komor (10, 17).

Komorová tachykardie

Komorová tachykardie (KT) definuje aktivitu ve svalovině komor, která je zcela nezávislá na aktivitě síní (příloha č. 6). Zpravidla dochází k depolarizaci komor pomalým šířením svalovinou mimo převodní systém srdeční. Proto na EKG záznamu jsou široké komplexy QRS nad 120 ms, bizardního tvaru, který je výrazně odlišný od sinusového rytmu. V případě současné funkce sinusového rytmu v síních může být na EKG patrna vlna P, což značí AV disociaci. KT rozdělujeme na tachykardii trvající déle než 30 vteřin či vedoucí k hemodynamickému zhroucení a označujeme ji jako KT setrvalou. Pokud

ale komorová tachykardie je bez výrazných hemodynamických projevů a trvá kratší dobu, mluvíme pak o nesetrvalé komorové tachykardii. Dále dělíme komorové tachykardie podle morfologie, kdy QRS komplexy mají stejný tvar, mluvíme o monomorfní KT a v opačném případě mluvíme o polymorfní KT. U nemocných s prodlouženým intervalem QT vzniká polymorfní KT torsade de pointes. Klinicky se KT projevuje dušností, pocity palpitace, synkopou a může nastat i náhlá smrt. U hemodynamicky méně závažných KT může být průběh zcela asymptomatický (2, 17).

Většina KT vzniká u nemocných na podkladě pokročilého strukturálního onemocnění srdce, zejména však po infarktu myokardu s rozsáhlým jizevnatým poškozením a těžkou systolickou dysfunkcí levé komory srdeční. U těchto nemocných sebou nese arytmie vysoké riziko hemodynamického zhroucení, popřípadě může degenerovat do fibrilace komor s oběhovou zástavou. Proto je nutné u nemocného s organickým srdečním onemocněním a rizikem KT monitorovat základní životní funkce, aby v případě hemodynamické nestability bylo možné co nejdříve ukončit arytmii elektrickou kardioverzí, popřípadě pokud dojde k hemodynamickému zhroucení, zahájit ihned kardiopulmonární resuscitaci. Komorová tachykardie může vznikat i u pacientů, kteří nemají organické onemocnění srdce. Tyto arytmie mají zpravidla dobrou prognózu a hemodynamicky jsou dobře tolerované. Mluvíme o takzvaných idiopatických KT, v tomto případě mají nemocní většinou četné komorové extrasystoly se stejnou morfologií jako u nesetrvalých běhů. Klinická závažnost komorových arytmií závisí nejen na již zmíněné přítomnosti organického poškození srdce, ale též záleží na komorové frekvenci, délce trvání a četnosti výskytu arytmií. U setrvalých KT, které jsou dobře hemodynamicky tolerované, je důležité pro rozhodování možnosti léčby pořídit kvalitní 12-ti svodové EKG záznam (2, 17).

Fibrilace komor

Nejzávažnějším případem KT je fibrilace komor, která vzniká na podkladě neuspořádané elektrické aktivitě komor, místo QRS komplexů nacházíme nepravidelné vlny, při velmi rychlé frekvenci více než 300 za minutu (příloha č. 7). Komorovou fibrilaci dělíme podle rozsahu amplitudy na hrubovlnnou fibrilaci s vysokou amplitudou a jemnovlnnou fibrilaci komor s nízkou amplitudou. Síla voltáže fibrilačních vln při komorové fibrilaci na EKG záznamu se postupně mění z hrubovlnné na jemnovlnnou. Nemocný ztrácí vědomí do 10 vteřin z důvodu srdeční zástavy. Fibrilace komor bývá

nejčastější příčinou náhlé smrti u akutního infarktu myokardu v přednemocniční péči. Z tohoto důvodu je nutné u nemocného v akutní fázi infarktu myokardu trvale monitorovat srdeční rytmus a hodnotit jej, popřípadě ihned zahájit defibrilaci k ukončení fibrilace komor. U nemocných, kteří prodělali komorovou fibrilaci, je důležité zjistit příčiny vzniku a dle indikačních kritérií zvážit implantaci ICD (2, 17).

4 EKG STIMULOVANÉHO RYTMU

Při hodnocení EKG záznamu u pacientů se zavedeným trvalým kardiostimulátorem je nutné vědět, zda jde o stimulaci unipolární, z jednoho pólu v srdci, nebo bipolární. U *komorové stimulace* jsou patrné typické ostré krátkodobé kmity, označované jako například „peaky“, „spike“ nebo také česky „fous“ dle různých publikací a autorů, po nichž následuje QRS komplex (příloha č. 8). Při bipolární stimulaci jsou na EKG záznamu v některých svodech nízké stimulační impulzy. V pravé komoře je zavedena stimulační elektroda a levá komora je aktivována jako při blokádě Tawarova raménka. Což může vést, buď k záměně QRS komplexu při bipolární komorové stimulaci za blokádu komorového raménka, nebo až k přehlédnutí bipolární síňové stimulace. V případě unipolární stimulace probíhá impulz mezi koncem elektrody a samotným přístrojem, artefakt je v tomto případě poměrně nápadný. Méně nápadné jsou artefakty, u dvou samostatných vodičů a impulz probíhá mezi nimi v dané dutině. Šíře QRS komplexu se liší podle umístění elektrod. U stimulace komor se pacientovo EKG značně liší od fyziologického EKG záznamu. QRS komplex je vždy rozšířen a ve svodech V1 – V3 je tvar intervalu QS podobný jako u blokády levého Tawarova raménka. U *stimulace síní* je impulz stimulátoru patrný před vlnou P a za ním následuje QRS komplex (příloha č. 9). I přestože je QRS stimulovaný, má štíhlý tvar, protože stimulační impulz se ze síní šíří v komorách fyziologikým způsobem (2, 8, 21).

5 TRVALÁ KARDIOSTIMULACE

„Kardiostimulátor je přístroj, který prostřednictvím elektrody, zavedené (obvykle) transvenózně do srdce, je schopen vyslat elektrický impuls, aktivizující myokard. Jeho použití je indikováno při poruše endogenní tvorby vzruchu a/nebo při poruše vedení vzruchu srdcem, provázené symptomatickou bradykardií“ (11., s. 44)

Podstatou funkce kardiostimulátoru je opakované rytmické dráždění srdce. Samotný přístroj je opatřen nepropustným kovovým obalem, ve kterém je generátor impulsů a baterie. K přístroji jsou připojeny elektrody sloužící ke stimulaci a podle typu stimulace se jejich počet liší, jedna, dvě nebo tři, dále unipolární či bipolární. Elektrody se zavádějí cestou podklíčkové žíly nebo cestou preparované cefalické žíly pod rentgenovou kontrolou. Pouze ve výjimečných případech se elektrody fixují na myokard stehy s nutností operace a otevření hrudníku. U dvoudutinových stimulátorů, využívajících dvě elektrody, je jedna elektroda umístěna v síni a druhá v komoře. Vlastní přístroj je umístěn do vypreparované podkožní kapsy pod klíční kostí vlevo nebo vpravo. Samotný výkon probíhá v lokální anestézii. Stimulátory zabezpečují stimulaci kterékoliv srdeční dutiny, vybavené senzory pracujícími na různých principech, díky kterým zabezpečuje srdeční frekvenci tak, aby odpovídala fyziologickým potřebám organismu. Kardiostimulátor je opatřen softwarem, který zabezpečuje optimalizaci funkcí, kontrolu jednotlivých parametrů a slouží k prevenci komplikací přístroje (10, 11.).

5.1 Vývoj trvalé kardiostimulace

První implantovaný pacemaker byl zaveden v roce 1958, ale hlavní rozmach nastal v roce 1963, kdy začalo nitrožilní zavádění elektrody. Tím odpadla potřeba torakotomie. V roce 1965 bylo použito režimu on demand, inhibovaný vlnou R a tím kardiostimulátor respektuje spontánní činnost komor. Za krátkou dobu se začaly používat stimulátory s funkcí síňové stimulace. Také byly zavedeny pacemakery, které měly možnost upravení elektrických parametrů kdykoliv po implantaci podle individuálního stavu pacienta. Postupně byly vyvinuty dvoudutinové pacemakery, které měly komorovou i síňovou elektrodu. Ty byly řízeny vlnou P, díky tomu došlo k zachování síňokomorové posloupnosti, reakce na fyzickou zátěž a vegetativní tonus (tzv. Fyziologická stimulace). Pro pacienty s poruchou síňokomorového převodu byly vyrobeny pacemakery s přizpůsobivou frekvencí, za pomoci tzv. biosenzorů namísto vln P. Původně se využívaly

rtuťové články, které nahradily lithiové, a tím se prodloužila životnost na 6-9 let při nominálním programování a přibližně na 9-15 let za použití nejúspornějšího režimu. Modernější pacemakery jsou vybaveny systémy na měření stimulačního prahu, vybaveny čítači a holterovskými funkcemi (18.).

5.2 Typy stimulačních režimů

Klasifikace stimulátorů zabezpečuje abecední označení, které slouží k rychlé identifikaci funkce přístroje. K tomuto účelu slouží tzv. NBG kódování. Stimulační mode je označovaný až čtyřmi písmeny, někdy bývá, ale nemusí být za 3. písmenem čárka. První písmeno značí stimulovanou oblast. Druhé písmeno označuje dutinu, kterou je schopen přístroj snímat spontánní aktivitu: A (atrium) = síň, V (ventrikle) = komora, D (dual) = stimulace síně i komory. Třetí písmeno udává odpověď stimulátoru na snímanou aktivitu síní či komor: I (inhibice) = přístroj odpovídá na snímanou aktivitu zablokováním tvorby impulzu, T (tregered) = snímaná událost udává stimulaci, D (dual) = obojí. Čtvrté písmeno značí programovatelnost a funkci stimulátoru: M (multiprogramovatelný), P (programovatelný), C (komunikovatelný), funkce telemetrie, R (rate response) = frekvenčně reagující na zátěž (10, 11).

5.2.1 Resynchronizační léčba biventrikulární stimulací (dále zkratka BiVS)

Pro zlepšení synchronizace stahu levé komory slouží současná stimulace srdce ze dvou míst, neboli stimulace biventrikulární. Slouží ke zkrácení intervalu QRS na povrchovém EKG, a tím i zlepšení synchronizace stahu levé komory. Stimulace levé komory probíhá na dvou téměř protilehlých místech. Při stimulaci v endokardu je, z důvodu rizika vzniku trombů v levé komoře, stimulační elektroda zavedena přes koronární žilní systém nad epikard levé komory. Druhá elektroda je obvykle zavedena do oblasti hrotu pravé komory (příloha č. 10). Levá komora je aktivována vzruchovou vlnou začínající stimulačním impulzem v endokardu pravé komory a zároveň v epikardu levé komory. BiVS se využívá u nemocných s dlouhodobými projevy srdečního selhání s klasifikací NYHA III-IV a u nemocných s významnou dilatací a dysfunkcí levé srdeční komory (příloha č. 11). V nedávné době (2009) je však jen prodloužení elektrické aktivace komor QRS více než 0,12 sekund považováno za kritérium k zahájení léčby nejen postačující, ale i nezbytnou (11).

5.3 Indikace trvalé kardiostimulace

Kompletní indikační kritéria jsou uvedena v Guidelines České kardiologické společnosti (2005) a rozdělují se na *bradykardické* a *nebradykardické* indikace.

5.3.1 Bradykardické indikace

Indikací kardiostimulace je výskyt symptomatických trvalých či občasných bradykardií, kde je přítomna buď asystolie déle než 3 vteřiny či srdeční frekvence pod 40 pulzů za minutu. Tyto stavy způsobuje atrioventrikulární blokáda II. nebo III. stupně, poruchy vedení vzruchu na úrovni ramének označované jako bi- či trifascikulární blokády. Fibrilace nebo flutter síní s pomalou odpovědí komor nebo dysfunkce sinusového uzlu označované sick sinus syndrom (18, 19).

Individuální posouzení indikací u každého pacienta je u neurokardiogeních synkop způsobené syndromem karotického sinu, synkopa indukovaná masáží karotického sinu, kdy při minimálním tlaku je způsobena asystolie delší než 3 vteřiny. Symptomatické bradykardie bývají způsobené nesprávným užitím léků, nejčastěji antiarytmiky a beta-blokátory. Dále je nutné posoudit syndrom spánkové apnoe provázené bradykardií a relativní bradykardie například u dětí (18, 19).

5.3.2 Nebradykardické indikace

Mezi nebradykardické indikace patří syndrom dlouhého Q-T intervalu s prodlouženou dobou repolarizace myokardu, tím se zvyšuje riziko maligních komorových arytmií i synkop až náhlého úmrtí. Dále jde o obstrukční kardiomyopatii, která je spojena s hypertrofií srdečního svalu. Srdeční resynchronizační léčba se používá jako nefarmakologická léčba pokročilého srdečního selhání kategorizované NYHA III. – IV. se šířkou QRS komplexu nad 150 ms, případně QRS 120-150ms s průkaznou významnou komorovou dyssynchronií. Další indikací je potřeba biatrální stimulace jako prevence vzniku síňových tachydysrytmií. Stimulace je prováděna ze dvou míst z pravé síně nebo z obou komor (18, 19).

5.4 Komplikace kardiostimulátorů

Přestože komplikace musí řešit kardiostimulační centrum, může být jejich analýza poměrně snadná. Včasné rozpoznání komplikace v přednemocniční péči a správné směřování pacienta na dané pracoviště zabrání rozšiřování komplikací a prodlužování léčby pacienta (11).

5.4.1 Porucha funkce kardiostimulátoru

Poruchou kardiostimulátoru je bráno, když kardiostimulátor elektrický impuls nedodá, nebo pokud se nepodaří doručit správný počet elektrických impulzů za minutu. Na EKG záznamu je patrna nepřítomnost kardiostimulačních hrotů neboli spiků i v případě, kdy vlastní činnost srdce je nižší než nastavená hodnota spouštění kardiostimulátoru. Čili dochází k návratu na základní rytmus, pro který byl kardiostimulátor implantován. Pacientovy potíže se mohou projevovat jako synkopa, bolest na hrudi, bradykardie a hypotenze (1).

Mezi příčiny selhání stimulace patří selhání baterie stimulátoru, zalomení stimulační elektrody, posunutí hrotu elektrody, selhání pulzního generátoru, zalomení nebo uvolnění spojení mezi stimulační elektrodou a samotným kardiostimulátorem, elektromagnetické rušení v blízkosti stimulátoru, popřípadě zvýšení myokardiálního prahu dráždivosti (1).

Léčba může zahrnovat úpravu nastavení prahu stimulace, výměnu baterie pulzního generátoru popřípadě výměnu vlastního přístroje, výměnu stimulačních elektrod, utažení spojení mezi elektrodami a kardiostimulátorem nebo odstranění elektromagnetického rušení. Vždy je nutné kontinuální zaznamenávání a hodnocení EKG křivky (1).

5.4.2 Zpomalená srdeční frekvence

U pacienta s kardiostimulátorem může být zpomalená srdeční frekvence způsobena selháním přístroje, vybitím akumulátoru, neadekvátní odpovědí myokardu v místě stimulace, mechanickým poškozením stimulační elektrody, její dislokací nebo poruchou snímání. Na EKG záznamu jsou stimulační artefakty, které buď nelze identifikovat, nebo mají pomalou, popřípadě nepravidelnou frekvenci, nebo jsou patrné impulzy, na které chybí odpověď myokardu (11).

5.4.3 Porucha citlivosti kardiostimulátoru

Generátor impulzů kardiostimulátoru má funkci k rozpoznání pacientovy vlastní srdeční aktivity. Pokud kardiostimulátor nedokáže rozpoznat EKG křivku pacienta, vytváří impulzy těsně za QRS komplexem. Při této poruše pracuje stimulátor jakoby v modu fix-rate. Výsledkem je vytváření vlastních rytmů od pacienta a současně vznik impulzů z kardiostimulátoru. Pacient si může stěžovat na pocity bušení srdce nebo přeskakování rytmů. Tento jev může vyústit až v komorovou tachykardii nebo fibrilaci komor. Příčinou může být vybití baterie, zalomení stimulační elektrody, uvolnění spoje elektrod, nedávná provedená defibrilace a nejčastěji se jedná o posunutí hrotu elektrody. Léčba zahrnuje zvýšení nastavení citlivosti kardiostimulátoru, výměna baterie nebo přemístění stimulačních elektrod (1, 8).

5.4.4 Zrychlená srdeční frekvence

Zrychlenou srdeční funkci může vyvolat, jak špatné nastavení senzoru pro frekvenční modulaci, nebo vznik endogenní tachyarytmie, tak i tachykardie zprostředkovaná kardiostimulátorem. Tachykardií nekonečné smyčky označujeme specifickou tachykardii, která je způsobena nevhodným nastavením parametrů kardiostimulátoru. Tento stav vzniká u pacientů s dvoudutinovým kardiostimulátorem jako výsledek předčasných komorových stahů nebo depolarizace komor, které jsou vedeny zpět přes AV uzel na síně. Frekvence tachykardie je shodná nebo blížící se k horní hranici programované atriální frekvence. Tachykardie je charakteristická délkou intervalu P-R, který je stejný jako délka P-R při sinusovém rytmu (v obou případech jde o délku programovanou parametrem stimulátoru). QRS je při tachykardii komplexem stimulovaným. Pacient si může stěžovat na závratě, palpitace, mdloby a bolesti na hrudi. Definitivní léčba s sebou nese nutnost přeprogramovaní samotného kardiostimulátoru. Dočasného ukončení tachykardie lze docílit pomocí přiložení magnetu a jeho připevnění náplastí ke kůži nad stimulátor. Tím dojde ke změně stimulačního modu do tzv. magnetického režimu, čímž se změní mode na VVI, VOO nebo DOO. Pokud není v dosahu magnet, může se tachykardie ukončit antiarytmiky, které prodlužují AV převod (beta-blokátory nebo verapamil) (1, 11).

5.4.5 Pacemakerový syndrom

Pacemakerový syndrom je charakteristický soubor příznaků vzniklých důsledkem hemodynamicky významné desynchronizace síňové a komorové kontrakce. Nejčastější příčinou bývá kontrakce síně se současně zavřenou mitrální chlopní. Syndrom se vyskytuje u nemocných se sick sinus syndromem, stimulování v režimu VVI a se zachovaným zpětným komoro-síňovým vedením. K podobnému souboru příznaků dochází výjimečně kompletní AV disociace bez přítomnosti zachovaného zpětného komoro-síňové vedení. Vzácně se vyskytne u nemocných s DDD stimulací, kde je nevhodně nastavený příliš dlouhý AV interval. Projevem je zvýšení únavnosti, závratě, dušnost provázená eventuelně kašlem. Léčba spočívá v obnovení AV synchronizace úpravou kardiostimulačního režimu (11).

5.4.6 Ostatní pozdní komplikace

Zavedení elektrod žilní cestou může u pacientů v 10-15% případů způsobit asymptomatickou žilní trombózu. Jedná-li se o symptomatickou žilní trombózu, projeví se bolestí a otokem stejnostranné končetiny. Elevace končetiny má příznivý účinek na zmírnění příznaků. K léčbě je využita antikoagulace a ve vzácnějších případech trombolýza. Embolizace do plicnice bývá vzácná. Dále se můžeme setkat s infekcí, erozí a dekubitem, sepsí popřípadě endokarditidou, kdy infekční agens bývá téměř vždy Staphylococcus aureus nebo Staphylococcus epidermidis. Při většině infekčních komplikací je nutno celý systém explantovat a pokud je nemocný na stimulaci plně závislý, je nutno jej zabezpečit dočasnou kardiostimulací. Implantace nového kardiostimulačního systému je provedena po zaléčení antibiotiky a zpravidla na opačnou stranu (11).

5.5 Zásady péče o pacienta s kardiostimulátorem

Po implantaci kardiostimulátoru mohou pacienti obvykle dělat vše v takovém rozsahu, v jakém byli zvyklí před zákrokem. Jejich aktivita není nijak omezená, pouze je nutné dodržovat jistá opatření, která se týkají zátěže ramene na straně implantace. Pacienti s implantovaným kardiostimulátorem jsou kontraindikovaní pro vyšetření magnetickou rezonancí, avšak v roce 2009 byly do širšího klinického použití zařazeny kardiostimulační systémy, které jsou vybaveny ochranou před interferencí magnetickou rezonancí. Během zastavení krvácení z cév při chirurgickém výkonu za pomoci

elektrokauterizace, neboli upálení pomocí kovové kličky rozžhavené el. proudem, je doporučeno kardiostimulátor vypnout. Uložení defibrilačních elektrod při elektrické kardioverzi, respektive defibrilaci, by mělo být předozadní čili anteroposterriorní pozice, elektroda určena pro umístění na sternum bude přiložena parasternálně vlevo nad srdce a apikální elektroda pod lopatku, aby mezi elektrodami bylo umístěno srdce. Elektrody můžeme umístit i kolmo ke stimulační elektrodě a v obou případech musí být vždy vzdálená minimálně 6 cm od kardiostimulátoru. Po provedení výboje je doporučena kontrola funkce kardiostimulátoru na příslušném kardiostimulačním pracovišti. Většina lékařských zákroků sloužících k dignostice by neměla ovlivnit funkci kardiostimulátoru, příkladem je rentgenové vyšetření, počítačová tomografie, ultrazvukové vyšetření, EKG a mamografie. Pokud dojde k asystolii ztrátou funkce kardiostimulátoru, je nutné začít se zevní srdeční masáží a zároveň se připravit na dočasnou kardiostimulaci (3, 9, 11, 15).

6 IMPLANTIBILNÍ KARDIOVERTER

První implantace kardioverteru proběhla v roce 1980 v USA. V České republice se uskutečnila roku 1984 v institutu klinické a experimentální medicíny v Praze. V roce 2012 bylo v České republice implantováno okolo 2800 ICD. Implantibilní kardioverter, jinak defibrilátor, je soustava skládající se z vlastního přístroje a elektrod podobně jako kardiostimulátor, který navíc obsahuje kondenzátor sloužící k defibrilačnímu výboji. Elektroda se zavádí intravenózní cestou přes podklíčkovou žílu do pravé komory a vlastní přístroj se umisťuje většinou do levého podklíčku (příloha č. 12). Toto zařízení zastává schopnost několikazónové detekce arytmií a je vybaveno stupňovou terapií. Slouží k nejefektivnější eliminaci náhlé arytmické smrti. Přístroj e vybaven senzorem pro snímání srdeční akce, paměťovými prvky, rozsáhlými diagnostickými algoritmy a složitým léčebným softwarem (5, 10, 11).

6.1 Funkce kardioverteru

Software zabezpečuje léčbu tachykardie následujícími způsoby: *antitachykardická stimulace* (ATP), kdy za pomoci několika impulzů s naprogramovaným intervalem může přerušit běžící komorovou tachykardii, *kardioverze*, která probíhá za pomoci podání impulzu o nízké energii (2–5 J), jenž může také přerušit běžící komorovou tachykardii a *defibrilace*, výboj s vysokou energií (do 30 J), je schopný zrušit nejen komorovou tachykardii, ale i fibrilaci komor. Software dále zajišťuje stimulaci při bradykardii minimálně na úrovni VVI stimulátoru. Tato funkce je využita převážně po eliminaci tachykardie defibrilačním výbojem, po kterém může nastat závažná bradykardie (5, 10).

6.2 Indikace kardioverteru

Současné stanovení léčebného postupu implantace ICD je sekundární nebo primární. Sekundárně indikované kardiovertery se využívají u pacientů s dokumentovanou setrvalou formou komorové tachydysrytmie, či dokonce po KPR pro setrvalou KT nebo KF, pokud nebyla vyvolána iontovou dysbalancí či akutním infarktem myokardu. V dnešní době se indikace kardioverteru přesouvá na primárně preventivní pole, kdy se ICD implantují pacientům s dysfunkcí levé srdeční komory a s doposud neprodělanou atakou setrvalé komorové tachydysarytmie, jejichž riziko náhlé

smrti vyvolané srdeční arytmií je velmi vysoké. Dále pak mezi indikace patří skupiny pacientů, kteří dosud závažnou arytmii neprodělali, ale mají výrazně zvýšené riziko jejího výskytu na základě přesně stanovených echokardiografických a klinických kritérií. Jedním z kritérií je i předpokládaná délka přežití při dobré kvalitě života (5, 6, 18).

6.3 Zásady péče o pacienta s ICD v přednemocniční péči

Předpokladem správné péče o pacienty by mělo být uvědomění si, že kardioverter je určen k tomu, aby výboje dával. Někteří pacienti mohou být proto prvním výbojem zaskočeni, v důsledku čehož volají lékaře. Základním principem ICD totiž je, že vlastním sofistikovaným programem pro detekci a léčbu arytmií, předchází vzniku symptomatických problémů pacienta, jako je třeba bezvědomí či pád dříve, než je arytmie vyvolá. I přesto se může stát, že ICD nediagnostikuje arytmii včas, nebo se jedná o arytmogenní bouři, kdy arytmie stále recidivují. A naopak může ICD provádět neadekvátní výboje bez prodělání arytmie. Proto je toto téma třeba akutně řešit v rámci přednemocniční péče. Jediným způsobem jakým můžeme ovlivnit činnost přístroje v PNP je přiložení magnetu. Při přiložení magnetu nad přístroj se vyřadí defibrilační část přístroje a stimulační funkce ATP zůstane zachována. Po odtažení magnetu se činnosti ICD opět obnoví. Existují magnety dodávané přímo od výrobce kardiverterů, ale je možné použít jakýkoliv dostatečně silný magnet a přilepit jej k pokožce. Magnet přikládáme při *neadekvátních výbojích, KPR, arytmické bouři*, kdy se snažíme činnost ICD nahradit externím defibrilátorem, aby nedošlo k vybití přístroje, během *zevní stimulace*, aby nedošlo k hoření ICD a během výkonů jako je *elektrokauterizace* nebo zajišťování *centrálního i. v. přístupu.* Podmínkou je předchozí připojení pacienta na defibrilátor pomocí nalepovacích defibrilačních elektrod, pro zajištění náhradní defibrilační léčby (5, 6, 18).

Základní strategií léčby pacientů s ICD je určit, zda šlo o jediný či více výbojů, jestli byl výboj adekvátní nebo neadekvátní a došlo-li ke zrušení arytmie. V případě jednoho výboje buď není arytmie přítomná, nebo arytmie stále běží bez odpovědi defibrilátoru. U více výbojů jde o nepřítomnost arytmie či arytmie stále trvá a defibrilátor spouští pacing nebo je přítomen normální srdeční rytmus a defibrilátor opakuje antitachykardický pacing. V obou případech se může jednat o adekvátní výboj, kdy defibrilátor výbojem zrušil maligní arytmii. Zároveň může v obou případech jít o neadekvátní odpověď přístroje a ICD odpovídá výboji na arytmii supraventrikulární, popřípadě sinusovou tachykardii, která není pro pacienta ohrožující na životě,

nebo na artefakty, které program ICD vyhodnotil jako maligní arytmii bez prokazatelné přítomnosti maligní arytmie. Proto jsou ICD vybaveny pamětí zaznamenávající události, které výboj spustily (6, 18).

6.3.1 Zásady zajištění pacienta s ICD po výbojích v PNP

Pacient je od lékaře informován, že nemusí volat rychlou záchrannou službu (RZS) v případě, když dostane jeden výboj a cití-li se dobře. Když ale dostane dva výboje v intervalu několika minut, je nemocný informován od lékaře, aby volal linku 155. Mají-li výboje od sebe rozestup několika dní, musí kontaktovat kardiologické centrum (5).

Při příjezdu k pacientovi vyšetřujeme jeho celkový stav, vědomí, oběhovou stabilitu a základní životní funkce. Připojíme pacienta na trvalou monitoraci EKG křivky a provedeme 12-ti svodový EKG záznam, s cílem zachycení záznamu před a eventuelně po ICD výboji tak, aby byl k dispozici pro další léčbu v rámci PNP. Zajistíme žilní přístup pro dostatečnou sedaci při opakovaných výbojích případně analgosedaci. Každý další podaný výboj je vnímám velice bolestivě a má špatný psychický vliv na pacienta, což má proarytmogení efekt. Pacient by měl být převezen na kardiologické centrum, samozřejmě po předešlé konzultaci, v případě 2 a více výbojů (5).

Zahájení KPR a léčba u pacienta s ICD probíhá dle Guidelines 2010. Pokud přístroj podá pacientovi výboj, dojde ke křečovité kontrakci svalů obdobně jako při externí defibrilaci. Při kontaktu zachránců s nemocným během výboje ICD žádné nebezpečí nehrozí, může jen dojít k pocitu brnění rukou, kterému lze zabránit použitím ochranných rukavic. Energie při podání externí defibrilace může poškodit ICD, proto je nutné použít předozadní pozici přiložení defibrilačních elektrod. V případě umístění ICD v oblasti levého klíčku můžeme použit klasickou pozici anterolaterální za podmínek, že elektrody budou vzdáleny pod přístrojem minimálně 8-10 cm. Po nalepení defibrilačních elektrod se ICD deaktivuje magnetem (5).

6.4 Arytmická ICD bouře

Jeden výboj nevyžaduje konzultaci s kardiologickým centrem, důvodem k telefonické konzultaci je případ, kdy nemocný pocítí dva výboje. Sérii tří epizod komorové tachyarytmie vyžadující zásah ICD v průběhu 24 hodin označujeme jako arytmickou bouři (AB). Jedná se o opakující se komorové tachyarytmie jdoucí velmi

krátce po sobě v některých případech téměř nepřetržitě. AB může nastat až u 4 – 10% pacientů s ICD dle různých studií. Nejčastějšími příčinami vzniku AB jsou však akutní dekompenzace srdečního selhání, nově vzniklá ischémie myokardu, iontová dysbalance, exces v užívání alkoholu, hypertyreóza a vliv některých farmak a toxinů. Léčba AB probíhá symptomaticky elektroimpulzoterapií, buď ICD nebo zevní stimulací s magnetem nad kardioverterem. V první fázi je důležité zklidnění pacienta a sedace. V krajních případech je nutná dokonce analgosedace až anestezie s UPV. Kauzálně lze léčit příčiny arytmie. Dle původu a typu arytmie se podávají antiarytmika, Amiodaron nebo betablokátory a upravuje se vnitřní prostředí v podobě substituce magnesia a kalia. Ve formě i. v. roztoku je možné podávat MgSO4 10% nebo 20% 10ml podané se 100 ml fyziologického roztoku, pro dokumentované antiarytmické účinky. Podání draslíku je však bez znalosti kalemie kontraindikované a v PNP neproveditelné (5, 6).

PRAKTICKÁ ČÁST

7 FORMULACE PROBLÉMU

Trvalá kardiostimulace je velice účinná metoda léčby bradykardických poruch srdeční aktivity. Díky elektrickým impulzům, které vydá generátor kardiostimulátoru, jsou nahrazeny chybějící impulzy vlastní srdeční aktivity a nemocný může dále vykonávat běžné denní činnosti. Počet zavedených kardiostimulátorů rapidně vzrostl, a proto již nejsou pacienti s implantovaným kardiostimulátorem v PNP raritní záležitostí. Stejně tak i počet zavedených kardioverterů se postupně zvyšuje a tím i roste v populaci četnost případů vychýlení se přístroje od naprogramovaného režimu.

8 CÍL PRÁCE

V praktické části se zabýváme případy pacientů se zavedeným kardiostimulátorem a kardioverterem, hospitalizovaných ve ZZ v časovém rozmezí od října do prosince roku 2013. Jako výstup daného tématu jsme si vybrali zpracovaní kazuistik a vytvoření ošetřovatelských diagnóz. Nezbytné informace o pacientovi jsme získali ze zdravotnické dokumentace a hlášení při předávání služeb mezi NLZP. Dále jsme vycházeli z rozhovoru s pacientem, vlastního pozorování a konzultací stavu s lékařem.

Na základě získaných informací je hlavním cílem této bakalářské práce ucelení specifické ošetřovatelské péče u pacientů se zavedeným trvalým kardioverterem či kardiostimulátorem v rámci PNP. Dalším cílem je vytvoření ošetřovatelských diagnóz u nemocného, které povedou ke splnění cílů a intervencí v ošetřovatelské péči o pacienta zajištěného ZZS v PNP a následnou péčí na koronární jednotce intenzivní péče ve Fakultní nemocnici Plzeň.

Pro zpracování dat nám byl udělen písemný souhlas manažerkou pro vzdělávání a výuku NLZP, Mgr. et Bc. Světluší Chabrovou, na Koronární jednotce intenzivní péče v rámci Fakultní nemocnice Lochotín v Plzni.

9 VZOREK RESPONDENTŮ

Pro bakalářskou práci jsme zvolili kazuistiky tří pacientů se zavedeným trvalým kardioverterem nebo kardiostimulátorem. První dvě kazuistiky byli zaměřené na pacienty se zavedeným kardioverterem a jejich zajištěním ZZS, z nichž v jedné kazuistice se zaměříme i na následnou péči ve ZZ nemocničního typu. Třetí kazuistika je vypracována podle pacienta se zavedeným kardiostimulátorem zajištěného v akutním stavu ZZS a následnou péčí ve ZZ. Sledovaní pacienti byli ošetřeni a zajištěni ZZS PK a dále transportováni do Fakultní nemocnice Lochotín v Plzni k následné péče na koronární jednotku intenzivní péče. Zaměřujeme se na vývoj akutního stavu nemocného, ošetřovatelskou a léčebnou intervenci v PNP, při předání na urgentním příjmu a u některých pacientů také při následné hospitalizaci na KJIP FN Plzeň.

9.1 Kazuistika č. 1

52 - letý obézní pacient s renální insuficiencí, DM 2. typu na inzulínové terapii, s neischemickou kardiomyopatií s těžkou dysfunkcí levé srdeční komory po implantaci ICD (6/12) v anamnéze flutter síní (dříve na terapii amniodaronem).

Dnes došlo k několika vteřinovému kolapsovému stavu, který vznikl náhle na toaletě v 19,45 hod. krátce po mikci. Volána rychlá lékařská pomoc (RLP). Po příjezdu pacient při vědomí, orientovaný GCS 4-5-6, krevní tlak 140/90 mmHg, tepová frekvence 80/minutu, dechová frekvence 18/minutu, SpO_2 90%, bez zjevného poranění. Pacient neměl křeče, nepomočil se a stav trval krátce. Lehce klidově dušný, na plicích oboustranné dýchání, srdeční akce klidná a pravidelná. Pacient pociťuje progresi námahové dušnosti. Přibližně týden pociťuje progresi otoků dolních končetin a 14 dní bolestivost levé dolní končetiny.

Terapeutické intervence na místě zásahu:

- zajištění žilního vstupu periferní žilní kanylou (PŽK)
- podání fyziologického roztoku 1000 ml
- podání kyslíkové léčby polomaskou O_2 o průtoku 5I/minutu
- transport na centrální příjem Fakultní nemocnice Lochotín

Pracovní diagnózy

- kolapsový stav
- stav po synkopě nejasné etiologie
- dušnost

Po příjezdu na centrální příjem pacient orientovaný, eupnoe, bez cyanózy, aniktерický. Krevní tlak 135/90 mmHg, tepová frekvence 65/minutu, dechová frekvence 14/minutu, SpO_2 93%, tělesná teplota 36,6°C, tělesná hmotnost 122 kg. EKG křivka s nálezem sinusového rytmu, se stimulací LBBB.

Terapeutické intervence při příjmu:

- *RTG vyšetření srdce a plic*

  závěr: zavedený kardioverter na pravé straně, plíce rozvinutá, srdce rozšířené doleva, horní mediastinum nerozšířené

- *neurologické konzilium*

  závěr: bez neurologického deficitu
- *kardiologické konzilium*

  závěr: kardiální dekompenzace, dle ICD programátoru běh nesetrvalé KT ukončený výbojem, prodloužený QT interval
- *laboratorní vyšetření*

  krevní vyšetření; biochemie – kreatinin, ionty, srdeční enzymy; hladina BNP; hemokoagulační vyšetření; vyšetření acidobazické rovnováhy ASTRUP; vyšetření moče – moč+sediment

  závěr: vysoké hodnoty BNP 945 pg/mL, kretinin 162g/l, glukóza 16,9 mmol/l, hypokalemie 2,9 mmol/l

Pacient byl přijat k další péči na koronární jednotku intenzivní péče k trvalé monitoraci EKG záznamu, ke korekci vnitřního prostředí, kompenzaci renálních funkcí a dýchání.

Během čtyř dnů hospitalizace se poruchy rytmu nevyskytly a nebyli nutné další intervence k navození normálního rytmu. Došlo ke stabilizaci vnitřního prostředí ke zvýšení hladiny draslíku a snížení hladiny glykémie v krvi.

Průběh celé hospitalizace byl bez komplikací, celkový stav pacienta se zlepšil a pominula nutnost sledování pacienta na jednotce intenzivní péče, proto byl pacient přeložen na standardní lůžko k observaci.

Závěrečné diagnózy:

- běh nesetrvalé KT ukončený výbojem, prodloužený QT interval
- hypokalémie při diuretické léčbě
- kardiální dekompenzace
- stav po prodělaném výboji ICD

Ošetřovatelské diagnózy:

1. Dušnost v souvislosti se základním onemocněním projevující se:

Subjektivně: usilovné dýchání, kašel

Objektivně: pacient převážně zaujímá ortopnoickou polohu

Cíle ošetřovatelské péče:

Pacient klidně dýchá.

Pacient zvládá běžné denní činnosti bez kyslíkové léčby.

Ošetřovatelské intervence:

- sleduj nepříjemné pocity nemocného
- pomoz nemocnému při zaujímání ortopnoické polohy
- sleduj typ pacientovo dýchání
- podávej kyslík dle ordinace lékaře
- vysvětli pacientovi, jak zlepšit dýchání
- pravidelně hodnoť hladinu krevních plynů

Hodnocení

Pacientovi se lépe dýchalo a neměl již pocity dušnosti. NLZP pomohl pacientovi zaujmout ortopnoickou polohu. Dechová práce nemocného se zefektivnila a došlo k postupnému snižování úsilí pro nádech. Chvilkové pauzy bez kyslíkové léčby se prodlužovali a nemocný se již vydržel naobědvat bez podpory kyslíkové léčby. Pacient se aktivně zapojoval při cvičení a snažil se zhluboka nadechovat a prodlužovat výdech. Krevní plyny se postupně zlepšovaly a saturace stoupala.

2. Otoky v souvislosti s renální insuficiencí projevující se:

Subjektivně: pacient má pocit těžkých nohou

Objektivně: pozitivní bilance tekutin, tvorba otoků, nárůst tělesné hmotnosti

Cíle ošetřovatelské péče:

Pacient má sníženou tělesnou hmotnost.

Pacient nemá otoky.

Pacient má vyrovnanou tekutinovou bilanci

Ošetřovatelské intervence:

- sleduj vývoj tělesné hmotnosti pacienta během hospitalizace
- informuj nemocného o snížení příjmu tekutin
- informuj nemocného o zvýšení aktivity během dne

- snaž se o včasnou mobilizaci nemocného
- sleduj vitální funkce nemocného
- podávej medikaci dle ordinace lékaře
- sleduj bilanci tekutin

Hodnocení:

Tělesná hmotnost pacienta se průběžně snižuje o větší rozdíl, než jaký udává tekutinová bilance za 24 hodin. Pacient má omezený denní příjem tekutin dle ordinace lékaře a nemocný dodržuje snížený příjem tekutin za den. Aktivně se zapojuje při cvičení s rehabilitační pracovnicí a sám aktivně cvičí v rámci svým možností během dne. Otoky dolních končetin ustupují, zlepšuje se dýchání nemocného a vitální hodnoty krevního tlaku se normalizují.

3. Pocit úzkosti v souvislosti s obavami z hospitalizace projevující se:

Subjektivně: pacient je neklidný, verbalizuje své obavy

Objektivně: pacient nespolupracuje s personálem

Cíl ošetřovatelské péče:

Pacient je schopen vyjádřit příčiny své úzkosti.

Pacient komunikuje se zdravotnickým personálem.

Pacient spolupracuje se zdravotnickým personálem.

Ošetřovatelské intervence:

- mluv s pacientem klidným hlasem, nespěchejte, používejte krátké srozumitelné věty
- informuj pacienta o léčebném postupu před každým úkonem
- umožněte pacientovi vyjádřit své pocity a aktivně naslouchej nemocnému
- aktivně zapojujte nemocného do nejrůznějších aktivit k odvedení pozornosti
- zjisti stupeň úzkosti nemocného
- získej si důvěru nemocného

Hodnocení:

Pacient začal naslouchat informacím, které mu byly poskytovány o jeho zdravotním stavu. Pacient sdělil své obavy o svůj zdravotní stav a strach že se z nemocnice nevrátí. Umožnili jsme pacientovi koukat na jeho oblíbený pořad v televizi a byl rád, že přišel na jiné myšlenky. Po skončení péče o pacienta se s personálem vřele loučil a s úsměvem na tváři odjížděl.

4. Riziko vzniku infekce v souvislosti se zavedením invazivních vstupů

Cíl ošetřovatelské péče:

Pacientovi nevznikne infekce po zavedení PŽK

Ošetřovatelské intervence:

- dodržuj aseptické podmínky během převazů
- sleduj denně stav místa vpichu
- dbej na čistotu místa vpichu invazivních vstupů
- chraň nemocného před vznikem nozokomiální nákazy
- dodržuj bariérový přístup k jednotlivým pacientům

Hodnocení:

Nemocnému nevznikla během poskytované ošetřovatelské péče žádná infekční komplikace.

9.2 Kazuistika č. 2

Pacientka 51 – let s ischemickou chorobou srdeční a dysfunkcí levé srdeční komory po implantaci ICD (9/12), s psychiatrickou terapií s abúzem alkoholu v anamnéze, po odvykací léčbě, dle dokumentace histrionská porucha osobnosti, v anamnéze vředová choroba gastroduodena.

Dnes přivezena RZP do okresní nemocnice ve 22:20 hodin pro bolesti břicha, proběhlo RTG břicha, kde bylo vyšetření bez patologických známek. Na chirurgické ambulanci dominují spíše bolesti na hrudi, proto bylo vyžádáno interní konzilium,

při kterém má pacientka poruchy vědomí. Podkladem poruch vědomí jsou recidivující epizody KT. Interní lékař rozhodl pro přijetí na interní jednotku intenzivní péče k zajištění nemocné. V podmínkách JIP je pacientka monitorována a v časovém období od 3 až 10 hodin ranních probíhá celkem 9 epizod KT, které jsou zrušené implantovaným ICD, ale se současnou poruchou vědomí. Pacientka byla saturována plnou dávkou Cordaronu, antikoagulována a antiagregována. Nasazen betablokátor přesto ataky KT pokračují. Po konzultaci s koronární jednotkou FN v Plzni volána RLP pro sekundární transport do zdravotnického zařízení.

Při příjezdu RLP v 11:20 hodin je pacientka lucidní, orientovaná a spolupracující. GCS 4-5-6, krevní tlak 100/60 mmHg, tepová frekvence 85/minutu, dechová frekvence 12/minutu a SpO2 95%. Do PŽK na levé horní končetině s možností bolusové aplikace léku je podáván fyziologický roztok (FR) 500 ml a do PŽK na pravé horní končetině je podáván kontinuálně cordarone 150 mg s 57 ml FR rychlostí 20 ml/h. Kyslíkovou maskou je podáván kyslík 6 l/min. Pacientku se převáží za stále monitoraci EKG záznamu a současně s nalepenými defibrilačními elektrodami, v polosedě, nemocné je podáván FR samospádem a cordarone kontinuálně přes perfuzor. S pacientkou je převážena dokumentace s lékařskou překladovou zprávou, sesterskou překladovou zprávou a záznamy EKG s epizodami KT, které byli zaznamenány po přijetí faxu FN Lochotín.

Terapeutické intervence při převzetí pacientky:

- podání kyslíkové léčby
- podávání fyziologického roztoku 500 ml
- kontinuální podávání cordarone
- transport na koronární jednotku intenzivní péče FN Lochotín

Pracovní diagnózy:

- kolapsový stav
- komorová tachykardie, st.p. defibrilačních výbojích

Během transportu nemocná opět prodělá běh KT, proto se nad místo zavedení ICD přilepuje magnet, aby nedošlo k vybití přístroje a KT se ruší výbojem 150 kJ podané externím defibrilátorem. Je podán MgSO4 10% 1% ve 100 ml FR do PŽK a podána sedace apaurinem. Během cesty je pacientka znovu defibrilována ještě 4krát a před i po defibrilaci je při vědomí. Předána na koronární jednotku ve 12:00 hodin.

Terapeutické intervence při příjmu:

- *RTG vyšetření srdce a plic*

  závěr: zavedený kardioverter na levé straně, srdce a aorta bez dilatace, plíce jsou rozvinuté bez ložiskových změn
- *kardiologické konzilium*

  EKG záznam akce srdeční pravidelná QRS 0,10 a prodloužený QT interval

  závěr: karotidy tepou symetricky a ozvy srdce bez šelestu, dle ICD programátoru běhy nesetrvalé KT ukončené výbojem
- *laboratorní vyšetření*

  krevní vyšetření; biochemie: kreatinin, urea, jaterní enzymy, srdeční enzymy, ionty, CRP, laktát; hemokoagulační vyšetření; vyšetření acidobazické rovnovány ASTRUP; vyšetření moče – moč+sediment, moč chemicky

  závěr: BNP 992,7 pg/mL, myoglobin 245 μg/l, CRP 76,8 mg/l, v moči benzodiazepiny pozitivní
- *neurologické konzilium*

  závěr: bez neurologického deficitu, bez lateralizace

Závěrečné diagnózy:

- komorová tachykardie, st. p. opakovaných defibrilačních výbojích
- ICHS st.p. PCI
- Syndrom závislosti na alkoholu
- Alergie na PNC a Algifen
- Vředová choroba gastroduodena

Ošetřovatelské diagnózy:

1. Akutní bolest související s opakovanými defibrilačními výboji projevující se:

Subjektivně: vyjádření bolesti na hrudníku, pacientka verbalizuje pocit bolesti na hrudi

Objektivně: citlivost místa přiložených elektrod, výrazná mimika pacientky

Cíl ošetřovatelské péče:

Pacientka neudává žádnou bolest.

Ošetřovatelské intervence:

- sleduj nepříjemné pocity nemocné
- zhodnoť intenzitu a charakter bolesti
- podávej analgosedaci dle ordinace lékaře
- sleduj úlevu po podání léků nemocné

Hodnocení:

Kardioverze vnímala nemocná velice bolestivě, po podání léků došlo ke zklidnění nemocné a na bolest hrudníku si již nestěžovala.

2. Pocit úzkosti v souvislosti s akutním stavem projevující se:

Subjektivně: nausea, pocení, verbalizuje své obavy

Objektivně: neklid, snížená pozornost

Cíl ošetřovatelské péče:

Pacientka má dostatek informací.

Pacientka je klidná.

Pacientka spolupracuje.

Ošetřovatelské intervence:

- mluv s pacientem klidně a pomalu
- používej krátké věty
- informuj pacientku o léčebném postupu, podle svých kompetencí
- umožni pacientce vyjádřit své pocity
- zaměř pacientku na jinou činnost ke snížení úzkosti
- podávej analgosedaci dle ordinace lékaře a sleduj jejich účinek

Hodnocení:

Po podání informací nemocné se uklidnila a její obavy byli zmírněné. Požádali jsme pacientku, aby se soustředila na svůj dech a zhluboka dýchala. Soustředěna na svůj dech se úzkost také snížila. Léky podané dle ordinace lékaře nemocnou uklidnili a plně spolupracovala během výkonů v PNP.

3. Riziko infekce související se zavedením PŽK.

Cíl ošetřovatelské péče:

Pacientce nevznikne infekce v místě zavedení invazivních vstupů.

Ošetřovatelské intervence:

- sleduj místo vpichu PŽK
- dodržuj aseptický přístup během převazů
- dodržuj bariérový přístup k nemocnému
- chraň nemocnou před vznikem nozokomiální nákazy
- dbej na čistotu místa vpichu invazivních vstupů

Hodnocení:

Pacientce nevznikla žádná infekce v místě zavedení invazivních vstupů.

9.3 Kazuistika č. 3

Pan XY ve věku 80 let s hypertenzí, diabetem mellitu II typu, se zavedeným trvalým kardiostimulátorem poslední kontrola byla 20. 11., kde byla zjištěna dilatace a středně těžká systolická dysfunkce levé komory s ejekční frakcí 30%. Z tohoto důvodu byla naplánována selektivní koronarografie (SKG) na 5. 12. ve FN Plzeň.

Dnes 1. 12. došlo v odpoledních hodinách k postupně zhoršující se dušnosti, která vyústila až v klidovou dušnost v sedě, s bolestí na hrudi, opocením a dráždivým kašlem. Volána RLP posádka, po jejím příjezdu ve 20:20 hodin byl pacient při vědomí, orientovaný s GCS 4-5-6 s těžkou klidovou dušností SpO_2 90%, pulzů 110, krevní tlak 185/110, poslechově chrůpky malých bublin, opocený. Natočeno 12-ti svodové EKG kde jsou patrné elevace ve svodech V2-V5 a deprese ve svodech I, II, aVL. V sanitním voze je podán kyslík neinvazivní metodou, kterou nemocný nejdříve dobře toleruje, ale pro progresi dušnosti je nutné invazivní zajištění dýchacích cest pomocí endotracheální kanyly č. 8 s manžetou. Před zavedení kanyly je podán Hypnomidate a Sukcinilcholinjodit. Během transportu se provádí řízená ventilace a jsou podány léky: Furosemid, Vekuronium, Morfin, Dormicum. Před inkubací bylo již kontaktováno pracoviště Koronární jednotky intenzivní péče v Plzni a domluveno přijetí na jednotku.

Terapeutické intervence na místě zásahu:

- zajištění žilního vstupu PŽK
- podání kyslíkové léčby neinvazivní metodou přes obličejovou masku
- podání léků Hypnomidate a Sukcinilcholinjodit i. v.
- zajištění dýchacích cest invazivní metou přes endotracheální kanylu
- řízená ventilace
- podání léků i. v. : Furosemid, Vekuronium, Morfin a Dormicum

Pracovní diagnózy:

- srdeční selhání levé komory
- plicní edém
- diabetes mellitus 2. typu
- Chronická ischemická choroba srdeční

Na koronární jednotku je pacient předán ve 22:20 hodin, s ramsay skore 3, řízenou ventilací, SpO_2 97% při FiO_2 1,0, tepová frekvence pravidelná 90/minutu, krevní tlak 150/85 a zachovanou diurézou. Zaveden centrální žilní katétr cestou vena subclavia dexter. Do levé horní končetiny byla zavedena arteriální kanyla pro invazivní měření arteriálního tlaku. Dále je pacient farmakologicky tlumen, pro lepší tolerování ventilátoru relaxován a ventilace v režimu V-SIMV. Zaveden nasogastrická sonda. Bylo natočeno EKG, provedeno RTG srdce a plic a nabrána laboratoř.

Terapeutické intervence pří příjmu:

- *RTG vyšetření srdce a plic*

  závěr: závojovité zastření obou plic při oboustranném fluidothoraxu, znaky městnání v malém oběhu, srdce mírně dilatováno oběma směry, TKS s 1. stimulační elektrodou na levé straně, nasogastrická sonda, endotracheální kanyla zavedená nad karinou, a centrální žilní katétr zavedený ve vena subclavia dexter v horní duté žíle

- *neurologické konzilim*

  závěr: lehce asymetrický neurologický nález, v rámci spíše starší ischemických změn mozku, nález výrazně modifikován farmakosedací a relaxací

- *kardiologické konzilium*

  závěr: akce srdeční pravidelná, srdeční rytmus 68/minutu, stimulace LBBB, KS funkční, ischémii není možné z důvodu nepřehledného terénu hodnotit

- *laboratorní vyšetření*

krevní vyšetření: biochemie – urea, kreatinin, ionty, celková bílkovina, CRP, BNP, kardiologické enzymy, hemokoagulační vyšetření, ASTRUP, vyšetření moče na moč+sediment

závěr: BNP 2816 pg/mL, glukoza 19,6 mmol/l

ASTRUP: Ph: 7,506, PCO_2 : 7,20, pO_2 : 18,7 HCO_3 : 32,0

Průběh hospitalizace:

Pacient od přijetí na UPV, farmakologicky tlumen, s oběhovou a diuretickou podporou stanoven konzervativní postup, naplánovaný weaning a v budoucnu provedení SKG.

Druhý den se postupně vysazuje sedace, a následně je nemocný extubován, což nese obtížně s projevem neklidu, proto je nutná sedace se spontánně průchodnými dýchacími cestami. V laboratorních výsledcích je patrný vzestup zánětlivých parametrů při tělesné teplotě 36,6 °C a je nasazena ATB terapie.

Třetí den nemocný zvládá dobře dýchá spontánně s nebulizací O_2 SpO_2 96%. Většinu dne pospává. Během bdění má střídavé stavy dezorientace provázené s neklidem se stavy plné orientace v místě, čase a osoby.

Čtvrtý den je pacient klidný nutnost oběhové podpory pominula a je oběhově stabilní. Proběhla jednorázová febrilní špička s teplotou 38,8°C, proto byla nabrána jedna sada hemokultur.

Pátý den je zrušena arteriální kanyla na měření invazivního arteriálního tlaku a je ponechána NGS, přes kterou nemocný dostává stravu. Stavu nemocný toleruje beze zbytků. Úvaha přeložení nemocného na pracoviště nižšího typu.

Šestý den je nemocný ve stabilizovaném stavu a je schopen transportu na JIP do okresní nemocnice v oblasti bydliště.

Závěrečné lékařské diagnózy:

- Selhání levé komory
- Plicní edém
- Kardiomyopatie, EF LKS do 20%
- Chronická ischemická choroba srdeční
- Diabetes mellitus 2. typu
- Hypertenzní nemoc
- AVB II. stupně s implantací KS

Ošetřovatelské diagnózy:

1. den hospitalizace

1. Porucha soběstačnosti v oblasti výživy, hygieny, vyprazdňování a oblékání v souvislosti s poruchou vědomí

Subjektivně: nelze hodnotit

Objektivně: sestra zabezpečuje kompletní ošetřovatelskou péči

Cíl ošetřovatelské péče:

Pacient má uspokojené všechny základní lidské potřeby.

Ošetřovatelské intervence:

- zhodnoť úroveň soběstačnosti nemocného dle škály Bathela
- zajisti dostatečný příjem tekutin nemocného
- hodnoť bilanci tekutin
- kontroluj fyziologické funkce a zapisuj je do dokumentace
- používej pomůcky k prevenci porušení integrity kůže
- zajisti intimitu nemocného během provádění hygieny a vyprazdňování
- spolupracuj s fyzioterapeutem
- podávej léky dle ordinace lékaře

Hodnocení:

Pacient má uspokojené všechny základní lidské potřeby v oblasti výživy, hygieny vyprazdňování a oblékání.

2. Porucha dýchání související s poruchou vědomí projevující se:

Subjektivně: pro bezvědomí nelze hodnotit

Objektivně: nedostatečná ventilace plic, snížená saturace krve kyslíkem

Cíl ošetřovatelské péče:

Pacient má dostatečnou ventilaci.

Pacient má správné hodnoty krevních plynů

Ošetřovatelské intervence:

- pravidelně odsávej sputum z dýchacích cest
- šetrně odsávej nemocného z dýchacích cest
- zaznamenávej množství a charakter sputa do dokumentace
- zajisti dostatečnou vlhkost vdechovaného kyslíku
- kontroluj nafouknutí obturační manžety
- udržuj dýchací okruh uzavřený
- pravidelně a asepticky měň filtry a Trach care
- kontroluj správnou polohu ETK
- hodnoť hladinu krevních plynů

Hodnocení:

Pacient je dostatečně ventilován. Hladina krevních plynů je v normálu.

3. Riziko vzniku infekce v souvislosti zavedení endotracheální kanyly:

Cíl ošetřovatelské péče:

Pacientovi nevznikne infekce z důvodu zavedení endotracheální kanyly.

Ošetřovatelské intervence:

- pravidelně odsávej pacienta z dýchacích cest
- šetrně odsávej nemocného z dýchacích cest
- zaznamenávej množství a charakter sputa do dokumentace
- zajisti dostatečnou vlhkost vdechovaného kyslíku
- kontroluj nafouknutí obturační manžety
- zamez častému rozpojování dýchacího okruhu
- pravidelně a asepticky měň filtry a Trach care

Hodnocení:

Nemocnému během hospitalizace nevznikla infekce dýchacích cest.

4. Riziko vzniku infekce v souvislosti se zavedením CŽK

Cíl ošetřovatelské péče:

Pacientovi nevznikne infekce po dobu zavedení CŽK.

Ošetřovatelské intervence:

- převazuj pravidelně a asepticky CŽK
- kontroluj okolí místa zavedení CŽK
- kontroluj neporušenost krytí ČŽK
- pravidelně proplachuj a kontroluj průchodnost CŽK
- podávej léky do CŽK dle ordinace lékaře za aseptických podmínek

Hodnocení:

V okolí místa zavedení CŽK nejsou známky zarudnutí nebo teplé kůže. Místo vpichu je klidné bez sekrece. Pacientovi nevznikla infekce po dobu zavedení CŽK.

5. Riziko vzniku dekubitů v souvislosti zavedení nasogastrické sody a endotracheální kanyly.

Cíl ošetřovatelské péče:

Pacientovi nevznikne po dobu zavedení NGS a ETK žádný dekubit.

Ošetřovatelské intervence:

- pravidelně měň polohu ETK
- hodnoť stav ústních koutků a zaznamenej případné změny do dokumentace
- pravidelně měn polohu a fixaci NGS
- kontroluj místo zavedení NGS
- dbej o zvýšenou hygienu dutiny ústní a nosní

Hodnocení:

Nemocnému nevznikl žádný dekubit v oblasti koutků ani nosu. Okolí míst zavedení je bez začervenání a kůže není porušená.

3. den hospitalizace

1. Strach související s obavami z budoucností projevující se

Subjektivně: nemocný má sníženou pozornost, verbalizuje své obavy

Objektivně: nemocný se často dotazuje na svůj stav, zajímá se o prognózu onemocnění

Cíl ošetřovatelské péče:

Nemocný nemá obavy z nejisté budoucnosti.

Ošetřovatelské intervence:

- naslouchej nemocnému
- podporuj nemocného ve vyjádření svých pocitů
- informuj pacienta o léčebném postupu před každým výkonem
- doporuč konzultaci s lékařem
- zapoj rodinu do péče o nemocného

Hodnocení:

Pacient byl rád, že jeho potížím někdo naslouchá a získal jsem si jeho důvěru. Po důkladném vysvětlení všech postupů se pacientův strach zmírnil a byla daleko vyrovnanější. Lékař nemocnému vysvětlil jeho zdravotní stav a promluvil si s ním o jeho nejasnostech. Rodina se příliš aktivně nezapojila při péči o nemocného.

2. Porušené polykání související se stavem po umělé plicní ventilaci projevující se:

Subjektivně: pálení v krku, obtížné polykání

Objektivně: při polykání nemocný zavírá oči a má výraznou mimiku, nemocný se snaží co nejméně přijímat stravu ústy

Cíl ošetřovatelské péče:

Nemocnému se zmírní nepříjemné pocity během polykání.

Nemocný přijímá stravu bez obtíží.

Ošetřovatelské intervence:

- zajisti vhodnou polohu nemocného při jídle
- zajisti vhodnou formu zpracování potravy
- nepospíchej na nemocného během jídla
- doporučuj dostatek tekutin během jídla
- informuj se o zlepšování stavu nemocného

Hodnocení:

Když nemocný při jídle seděl, procházelo sousto snadněji a nebylo vnímáno s takovým výrazným pocitem dyskomfortu. Kašovitá strava se nemocnému lépe polykala a postupně přecházel na normální stravu. Dostatek tekutin během jídla dopomohlo i k dostatečnému přísunu tekutin během dne s čímž měl pacient dříve problém. Pacientovi bolesti v krku postupně ustupovali až do úplného uzdravení.

10 DISKUZE

V praktické části bakalářské práce jsme se zaměřili na zpracování dat u 3 pacientů a vytvoření kazuistik. Původním záměrem při výběru tématu bakalářské práce bylo vytvoření cílové skupiny pacientů se zavedeným kardiostimulátor nebo kardioverter, u kterých došlo k chybné funkci přístroje. V průběhu sběru dat a po konzultaci s lékaři kardiostimulační ambulance, jsme dospěli ke zjištění, že k takovým situacím nedochází příliš často a jde takřka o raritní záležitost. Z tohoto důvodu došlo ke zpracování dat u pacientů, u kterých došlo k akutní změně zdravotního stavu mimo zdravotnické zařízení a stav koreloval se zavedeným kardiostimulátorem nebo kardioverterem.

První kazuistika se zabývá mužem ve věku 52 let. Z odebrané anamnézy lze usuzovat, že ze strany pacienta došlo k významnému podcenění změny zdravotního stavu. Přestože u pacienta s renální insuficiencí docházelo již delší dobu k progresi otoků a horšení dýchání, adekvátně nezareagoval a včas nenavštívil svého ošetřujícího lékaře. Tento stav měl vést nemocného k lékaři, který by zjistil příčinu zhoršení stavu, a mohlo by dojít ke včasnému zlepšení. Jedním z vlivů způsobující otoky je podle odborných článků hypokalemie, která ohrožuje nemocného vznikem maligní arytmie.

Při diuretické léčbě stávajícího onemocnění došlo k takovému prohloubení stavu, že pacient měl v domácnosti krátkou synkopu z důvodu komorové tachykardie, která byla zrušena implantovaným ICD. Po této události se nemocný probudil na zemi, dezorientovaný s potřebou odborné pomoci. Na místo zásahu byla povolána RZP posádka, která pacienta vyšetřila a zajistila transport do ZZ. Nemocný si zavolal pomoc dle rad lékaře, a jak je uvedeno v příručce Terapie implantibilním kardioverterem-defibrilátorem, kterou dostává každý pacient s nově zavedeným ICD. RZP posádka nemocného vyšetřila, zda nemá zjevné poranění, zajistila žilní vstup, provedla měření základních životních funkcí včetně registrace EKG záznamu a zpracovala anamnestické údaje. Na událost si nemocný nevzpomínal, proto byl indikován transport na specializované pracoviště. Indikace transportu proběhla dle stanovených postupů, které jsou v článku časopisu Urgentní medicína od autora P. Folwarczny.

Při přijetí do ZZ byl nemocný ve stabilizovaném stavu, již plně orientovaný a klidný. Ve ZZ zařízení byla provedena základní vyšetření nemocného, kde bylo stanoveno, že tento stav byl vyvolán hypokalemií při diuretické léčbě. Na koronární jednotce byl nemocný hospitalizován čtyři dny, kde došlo k výraznému zlepšení

nemocného. Během hospitalizace nedošlo k žádným komplikacím a horšení stavu nemocného. Proto mohl být přeložen na standardní oddělení. Po překladu u nemocného došlo ke zlepšení i psychické stability při zjištění, že jeho zdravotní stav je stabilizovaný a není ohroženo jeho zdraví. Negativně také na nemocného působil pobyt na jednotce intenzivní péče, kde byl obklopen spoustou přístrojů, které ho omezovali v pohybu. Na standardním lůžku měl pacient více soukromí a klidu pro odpočinek.

Domníváme se, že bylo možné předejít vyústění akutního stavu, který vyžadoval nutnost hospitalizace. Nejen pro psychiku nemocného je to veliká zátěž, ale i pro rodinu je stresující nutnost volání RZS a hospitalizace člena rodiny. Pacient měl implantovaný kardioverter, který mu v tomto případě zachránil život. Pokud by nemocný neměl kardioverter, mohli by s počátku tak banální a běžné projevy vést až tragickým následkům.

V druhé kazuistice se zabýváme 51-letou pacientkou, která byla transportována RZP posádkou do okresní nemocnice pro bolesti v oblasti břicha. Pro pacientku s pozitivní psychiatrickou anamnézou a abúzem alkoholu dle dokumentace, byla tato situace vysoce stresující. V odborné práci od MUDr. S. Dvořáka je uvedeno, že stres má výrazný proarytmický efekt. V tomto případě byli výboje podávané implantovaným kardioverterem adekvátní, přesto KT stále recidivovali a přístroj je dle programátoru musel ukončit. Rozdíl mezi šetrností výboje samotného kardioverteru a externího defibrilátoru není značně prokázaný a je počítáno s minimálním rozdílem. Proto další výboje nemocné prohlubovali stres a horšili akutní stav. Podle dostupných léčebným možností okresní nemocnice byla pacientka zajištěna, ale její stav vyžadoval péči specialisty, proto byl zvolen sekundární transport na specializované pracoviště Koronární jednotky intenzivní péče v Plzni.

Během transportu byl nemocné přiložen nad kardioverter magnet dle daného protokolu oblastní ZZS a výboje byli zajištěné pomocí externího defibrilátoru. Tento postup je uveden i v odborné práci MUDr. S. Dvořáka. RLP posádka postupovala dle platných doporučení a tím se snažili předejít možným komplikacím. Nemocné se epizody KT vraceli a převážející lékař podal výboj za současné dostatečné analgosedace. Analgosedace je v tomto případě doporučena v článku časopisu Urgentní medicína od autora P. Folwarczny. Nemocná poté vnímala výboje se zmírněnými pocity a nedocházelo ke ztrátě vědomí. Při vědomí nemocná zůstávala díky volbě podání defibrilačního výboje pomocí externího defibrilátoru. Programátor kardioverteru by vyhodnotil a podal výboj za znatelně delší dobu než-li zareagoval lékař

a hemodynamicky neúčinná srdeční aktivita trvala kratší dobu. Tímto došlo k úspěšnému splnění cíle RLP posádky a jejich volba strategie léčby docílila lepšího průběhu transportu.

Je ke zvážení, zda přilepení externích defibrilačních elektrod a umístění magnetu nad kardioverter, mělo proběhnout již v nemocnici. Dle odborného článku v časopisu Urgentní medicína od autora P. Folwarczny se každým výbojem vybíjí akumulátor kardioverteru a následně se snižuje jeho životnost, tím hrozí nutnost jeho výměny. Což by bylo pro nemocnou značnou zátěží a neslo by to sebou výkon, který muže mít za následek další komplikace. A pokud by externí defibrilace byla natolik efektivní jako při transportu RLP do ZZ, mohl by se snížit počet KT vyvolaných stresem a pacientka by neměla časté ztráty vědomí.

Třetí kazuistika pojednává o 80-letém muži se zavedeným trvalým kardiostimulátorem, který údajně již v odpoledních hodinách pociťoval postupně zhoršující se dušnost. Tento stav progredoval až v klidovou dušnost vsedě, bolestí na hrudi, opocením a dráždivým kašlem. Přivolaná RLP posádka nemocného zajistila, vyšetřila základní životní funkce včetně natočení EKG záznamu a připravila k transportu do ZZ. Došlo ale ke zhoršení stavu a bylo nutné zajistit dýchací cesty pomocí endotracheální intubace. Během transportu byl nemocný sedován a dýchal pomocí řízené ventilace.

RLP posádka včas a správně vyhodnotila stav nemocného a přikročili k zajištění dýchacích cest ještě před transportem, během transportu by tento výkon byl velice problematický. Na Koronární jednotku byl pak nemocný přivezen ve stabilizovanějším stavu, než na místě zásahu. Po předání nemocného proběhli příjmové vyšetření a stanovili příčinu potíží na srdeční selhání levé komory se současným plicním edémem. PŽK byl nahrazen efektivnějším centrálním žilním katétrem pro snadnější podání léků a budoucí strategii léčby. Pro přesné hodnocení krevního tlaku byla zavedena arteriální kanyla. Během hospitalizace docházelo k postupné stabilizaci zdravotního stavu. Druhý den byl pacient extubován a dýchal spontánně. Tento stav pacient vnímá obtížně a je neklidný, ale pomocí sedace je neklid zvládnut a pacient dýchá sám se spontánně průchodnými dýchacími cestami. Čtvrtý den dochází k hyperpyrexii, a proto byla nabrána sada hemokultur pro zjištění přítomností bakterií. Pátý den je vyndána arteriální kanyla. Šestý den je nemocný schopen transportu do okresní nemocnice a indikace pro hospitalizaci na koronární jednotce již pominuly. Proto opouští FN Plzeň po šesti dnech hospitalizace ve stabilizovaném stavu k doléčení.

Je otázkou, zda mohl nemocný předejít závažnému vyústění stavu, časnější návštěvou lékaře, již při prvních známkách horšení stavu. Zda by v případě započetí terapie vedlo ke zkrácení hospitalizace a pozbývala by nutnost akutního zajištění nemocného v časovém tlaku, kdy pak prognóza závisí na mnoha faktorech a je veliká šance, že nějaký z nich může selhat. V této kazuistice je znázorněna příkladná péče zdravotnického personálu. Co se týče péče RLP posádky, bylo velikou výhodou zajištění dýchacích cest nemocného, již před transportem. V nemocniční péči došlo k rychlé stabilizaci stavu nemocného, i přes rychle horšící se stav a vysoký věk, opouštěl nemocný ZZ v časovém rozmezí dnů.

Pro všechny tři pacienty byla situace velice stresující a zdravotnický personál se nezaměřil pouze na farmakologickou složku léčby a věnoval pozornost i psychické stránce pacienta, aby došlo k naplnění všech potřeb pacienta.

11 ZÁVĚR

V bakalářské práci jsme se zabývali problematikou ošetřovatelské péče u pacientů se zavedeným trvalým kardiostimulátorem a kardioverterem. Cílem naší práce bylo vytvořit ucelený přehled o danou problematiku, zmapovat nejčastější ošetřovatelské problémy a jejich následné řešení.

V úvodu práce jsme se věnovali anatomii a fyziologii srdce, jeho funkci a jakým způsobem pracuje převodní systém srdeční. V další kapitole s názvem život ohrožující arytmie jsme zaměřili pozornost na závažné arytmie, které nemocnému zhoršují kvalitu života. V kapitole EKG stimulovaného rytmu se snažíme nastínit vzhled EKG křivky v případech, kdy nemocný má zavedený kardiostimulátor. Kapitoly s názvem trvalá kardiostimulace a implantibilní kardioverter by měli být jádrem teoretické části bakalářské práce. Popsali jsme principy jednotlivých přístrojů, důvod k indikacím systému a specifickou ošetřovatelskou péči.

V praktické části bakalářské práce jsme se zaměřili na ověření realizace ošetřovatelské péče o pacienty se zavedeným kardiostimulátor nebo kardioverterem v PNP. Uvedli jsme tři kazuistiky pacientů, kteří mají implantovaný systém a byli transportováni RZS do zdravotnického zařízení v období říjen-prosinec 2013. Sledovali jsme práci RZS na místě zásahu a pokračující péči na Koronární jednotce intenzivní péče v Plzni. Vypracovali jsme u jednotlivých kazuistik ošetřovatelské diagnózy, které nás vedli k dosažení potřebných cílů a provedení ošetřovatelských intervencí u pacienta. Charakterizovali jsme akutní stav nemocných v terénu a následně při přijetí do ZZ. U dvou pacientů jsme shrnuli průběh hospitalizace na akutním lůžku.

Stanovené cíle bakalářské práce jsme splnili. Domníváme se, že bakalářská práce by mohla přispět ke zlepšení informovanosti zdravotnického personálu o specifické ošetřovatelské péči u pacientů se zavedeným kardiostimulátorem a kardioverterem. Bakalářská práce bude poskytnuta zdravotnickým pracovníkům na koronární jednotce intenzivní péče a zároveň by mohla sloužit jako podmět k uskutečnění semináře.

LITERATURA A PRAMENY

1. AEHLERT, Barbara a Robert VROMAN asociate editor. *Paramedic practice today: above and beyond*. St. Louis, Mo: Mosby Jems Elsevier, 2010. ISBN 978-032-3043-748.

2. BĚLOHLÁVEK, Jan. *EKG v akutní kardiologii*: průvodce pro intenzivní péči i rutinní klinickou praxi. Praha: Grada, 2012, 414 s. ISBN 978-807-3452-872.

3. BOSTON SCIENTIFIC. Terapie implantibilním kardioveretem-defibrilátorem. Belgium, Diegem: guidant europe, 2009. 356394-032 CS Europe.

4. ČIHÁK, Radomír. *Anatomie 3*. 2., upr. a dopl. vyd. Praha: Grada, 2004. ISBN 80-247-1132-X.

5. DVOŘÁK, Svatopluk, V. VANČURA a Š. LUKEŠ. *ICD v PNP*: Arytmická bouře. Klatovy, 2014

6. FOLWARCZNY, Pavel, Dan MAREK, Miloš TÁBORSKÝ, David HOLEŠ a Martina POLANSKÁ. Urgentní přednemocniční péče o pacienty v souvislosti s implantovaným kardiovertrem- defibrilátorem. Urgentní medicína: časopis pro neodkladnou lékařskou péči. 2010, č. 3, s. 27-30.

7. CHALOUPKA, Václav. *Základy funkčního vyšetření srdce a krevního oběhu*. Vyd. 2., přeprac. Institut pro další vzdělávání pracovníků ve zdravotnictví, 1999,2000, 198 s. ISBN 80-701-3297-3

8. KHAN, Gabriel M a Josef KAUTZNER. *EKG a jeho hodnocení: léčebné zásady*. 1. vyd. Překlad František Kölbel. Praha: Grada, 2005, 348 s.:. ISBN 80-247-0910-4

9. KLEMENTA, Bronislav. *Resuscitace ve světle nových guidelines*. Olomouc: Solen, 2011, 61 s. ISBN 978-80-87327-79-1

10. KOLÁŘ, Jiří. *Kardiologie: pro sestry intenzívní péče a studenty medicíny*. 3. vyd. Praha: Akcenta, 2003, 411 s., il. ISBN 80-862-3206-9.

11. KVASNIČKA, Jiří a Aleš HAVLÍČEK. *Arytmologie pro praxi*. Praha: Galén, 2010, 165 s. ISBN 978-807-2626-786.

12. LANGMEIER, Miloš a Josef KAUTZNER. *Základy lékařské fyziologie: léčebné zásady*. 1. vyd. Praha: Grada, 2009, 320 s. ISBN 978-802-4725-260.

13. MERKUNOVÁ, Alena a Miroslav OREL. *Anatomie a fyziologie člověka: pro humanitní obory*. Vyd. 1. Praha: Grada, 2008, 302 s. ISBN 978-802-4715-216.

14. POSPÍŠILOVÁ, Hana. *Kardiologie pro sestry: obrazový průvodce*. 1. české vyd. Praha: Grada, 2013, viii, 248 s. Sestra (Grada). ISBN 978-802-4740-836.

15. REMEŠ, Roman a Silvia TRNOVSKÁ. *Praktická příručka přednemocniční urgentní medicíny*. 1. vyd. Praha: Grada, 2013. ISBN 978-802-4745-305

16. SILBERNAGL, Stefan a Florian LANG. *Atlas patofyziologie*. 2., české vyd. Praha: Grada, 2012, x, 406 s. ISBN 978-802-4735-559.

17. SOVOVÁ, Eliška a Jarmila ŘEHOŘOVÁ. *Kardiologie pro obor ošetřovatelství*. 1. vyd. Praha: Grada, 2004, 153 s. ISBN 80-247-1009-9.

18. ŠTEJFA, Miloš. *Kardiologie*. 3., přepracované a doplněné vydání Praha: Grada, 2007, xxxiii, 722 s. ISBN 978-802-4713-854.

19. TÁBORSKÝ, Miloš. *Zásady pro implantace kardiostimulátorů, implantabilních kardiovertrů-defibrilátorů a systémů pro srdeční desynchronizační léčbu 2009.*CorVasa, 2009, ročník 51, číslo 9, strana 602-618.

20. TROJAN, Stanislav. *Lékařská fyziologie*. 4. vyd. přepr. a dopl. Praha: Grada Publishing, 2003, 771 s. ISBN 80-247-0512-5.

21. ZEMAN, Karel a Miroslav OREL. *Poruchy srdečního rytmu v intenzivní péči: pro humanitní obory*. Dotisk 1. vyd. Brno: Grada, 2005, 175 s. Psyché (Grada). ISBN 80-701-3222-1.

SEZNAM ZKRATEK

AB – arytmická bouře

ASTRUP – vyšetření acidobazické rovnováhy

ATB – antibiotika

ATP – antitachykardický pacing

AV – atrioventrikulární

AVB – atrioventrikulární blokáda

BiVS – Resynchronizační léčba biventrikulární stimulací

BNP – natriuretický peptid typu B

CNS – centrální nervová soustava

CRP – c reaktivní protein

CŽK – centrální žilní katetr

ČR – Česká republika

DM – diabetes mellitus

EF – ejekční frakce

EKG – ElektroKardioGraf

ETK – endotracheální kanyla

FN – fakultní nemocnice

FR – fyziologický roztok

GCS - glasgow coma scale

i.v. – intravenózní (nitrožilní)

ICD - implantabilní kardioverter-defibrilátor

JIP – jednotka intenzivní péče

KF – komorová fibrilace

KJIP – koronární jednotka intenzivní péče

KPR – kardio-pulmonální resuscitace

KS – kardiostimulace

KT – komorová tachykardie

LBBB – blok levého raménak Tawarrova

LKS – levá komora srdeční

NGS – nasogastrická sonda

NLZP – nelékařský zdravotnický personál

NYHA - New York Heart Association

PNP – přednemocniční neodkladná péče

PSS – převodní systém srdeční

PŽK – periferní žilní kanyla

RLP – rychlá lékařská pomoc

RTG – rentgen

RZP – rychlá zdravotnická pomoc

RZS – rychlá záchranná služba

SA – Sinoatriální

SKG – selektivní koronarografie

SpO_2 – saturace hemoglobinu kyslíkem

UPV – umělá plicní ventilace

USA – united states of america

ZZ – zdravotnické zařízení

ZZS – zdravotnická záchranná služba

SEZNAM PŘÍLOH

Příloha č. 1 Uložení srdce v hrudním koši.
Příloha č. 2 Srdce a krevní toky v něm
Příloha č. 3 Srdce a jeho elektrické dráhy
Příloha č. 4 Příklad záznamu EKG polékové sinusové bradykardie
Příloha č. 5 Srdce a vznik fibrilace síní
Příloha č. 6 Srdce a vznik komorové tachykardie
Příloha č. 7 Srdce a vznik fibrilace komor
Příloha č. 8 EKG záznam komorové stimulace
Příloha č. 9 EKG záznam síňové stimulace
Příloha č. 10 Zavedený systém pro BiVS stimulaci
Příloha č. 11 Zvětšené srdce následkem srdečního selhání
Příloha č. 12 Implantovaný systém ICD
Příloha č. 13 Povolení pro sběr informací ve FN Plzeň
Příloha č. 14 Povolení pro nahlížení do dokumentace na ZZS PK
Příloha č. 15 Souhlas MUDr. S. Dvořáka s použitím vlastní odborné práce

Příloha č. 1 Uložení srdce v hrudním koši.

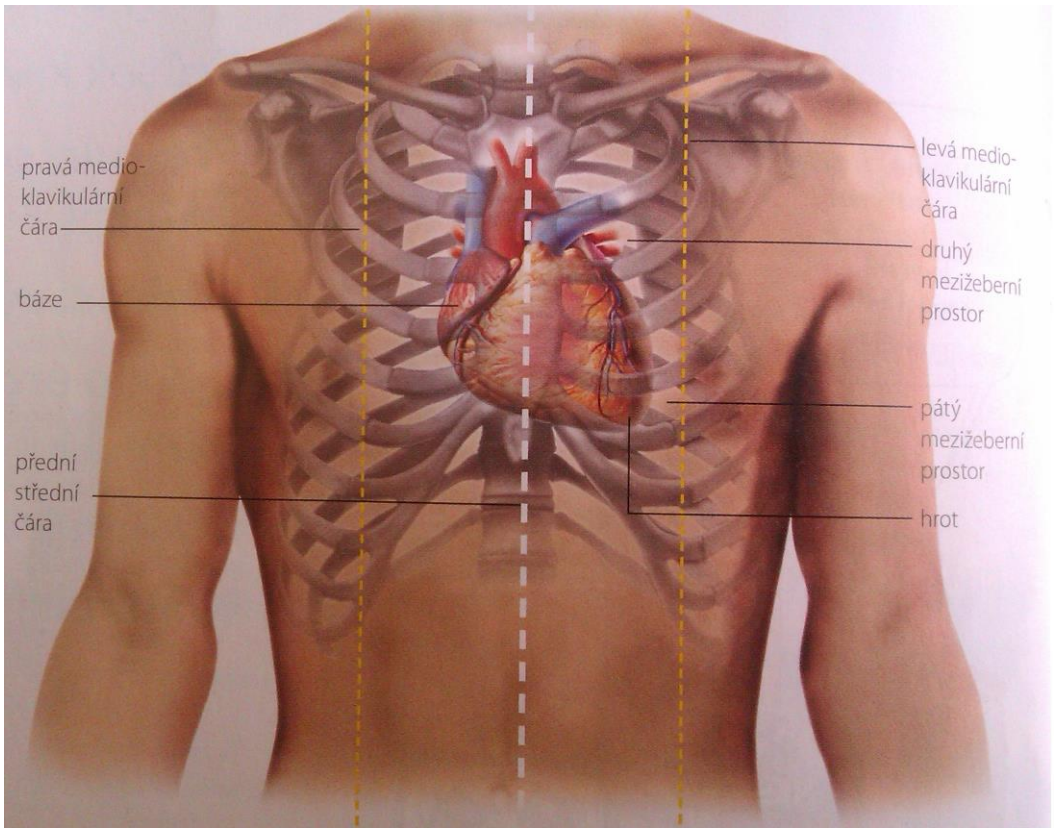

Zdorj: POSPÍŠILOVÁ, Hana. *Kardiologie pro sestry: obrazový průvodce*. 1. české vyd. Praha: Grada, 2013, viii, 248 s. Sestra (Grada). ISBN 978-802-4740-836.

Příloha č. 2 Srdce a krevní toky v něm

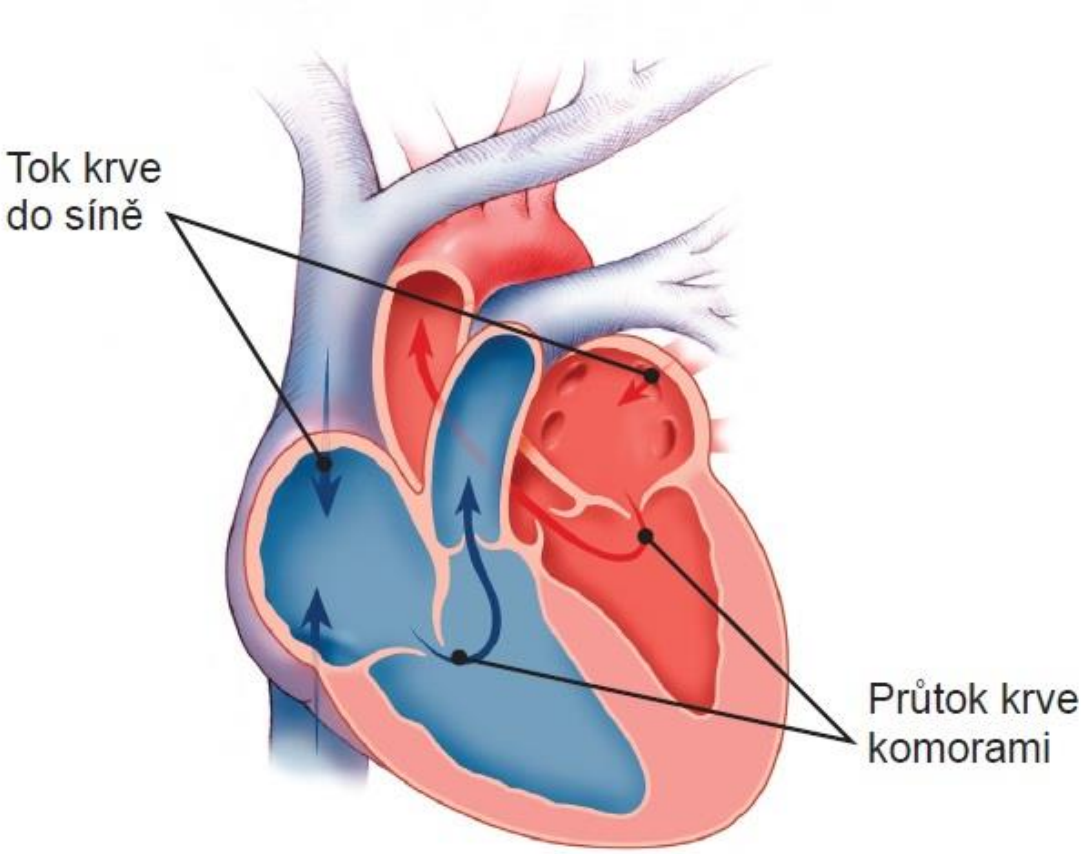

Zdroj: BOSTON SCIENTIFIC. Terapie implantibilním kardioveretem-defibrilátorem. Belgium, Diegem: guidant europe, 2009. 356394-032 CS Europe.

Příloha č. 3 Srdce a jeho dráhy

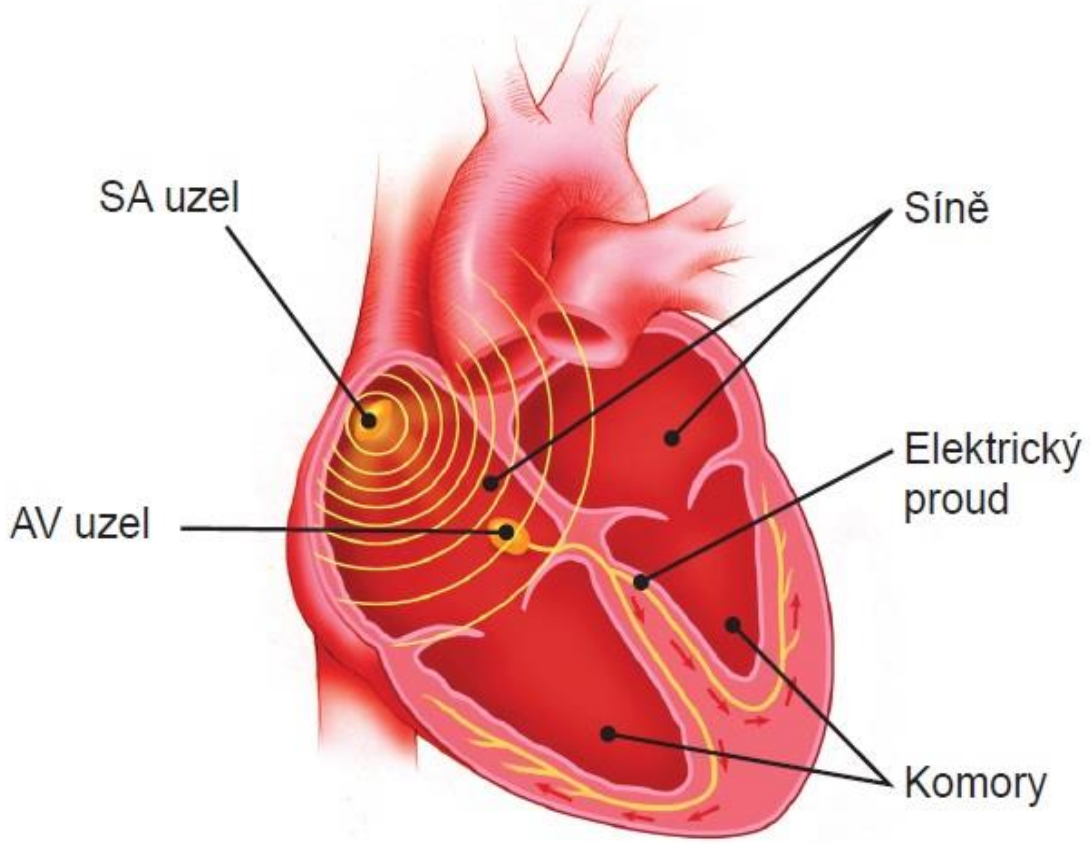

Zdroj: BOSTON SCIENTIFIC. Terapie implantibilním kardioveretem-defibrilátorem. Belgium, Diegem: guidant europe, 2009. 356394-032 CS Europe.

Příloha č. 4 Záznam EKG polékové sinusové bradykardie

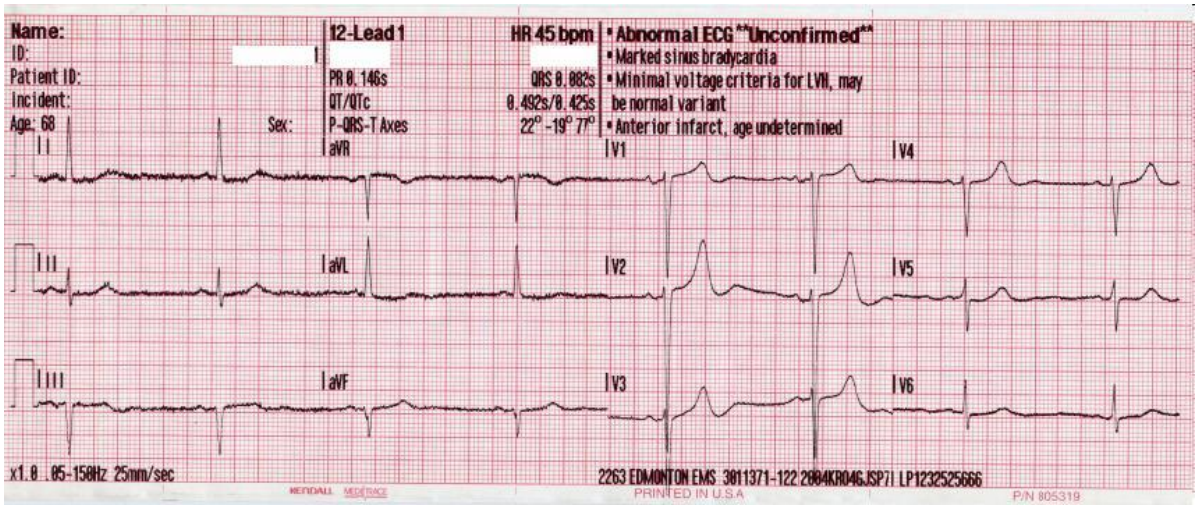

Zdroj: http://www.wikiskripta.eu/index.php/Bradykardie [online]. [cit. 2014-03-22]

Příloha č. 5 Srdce a vznik fibrilace síní

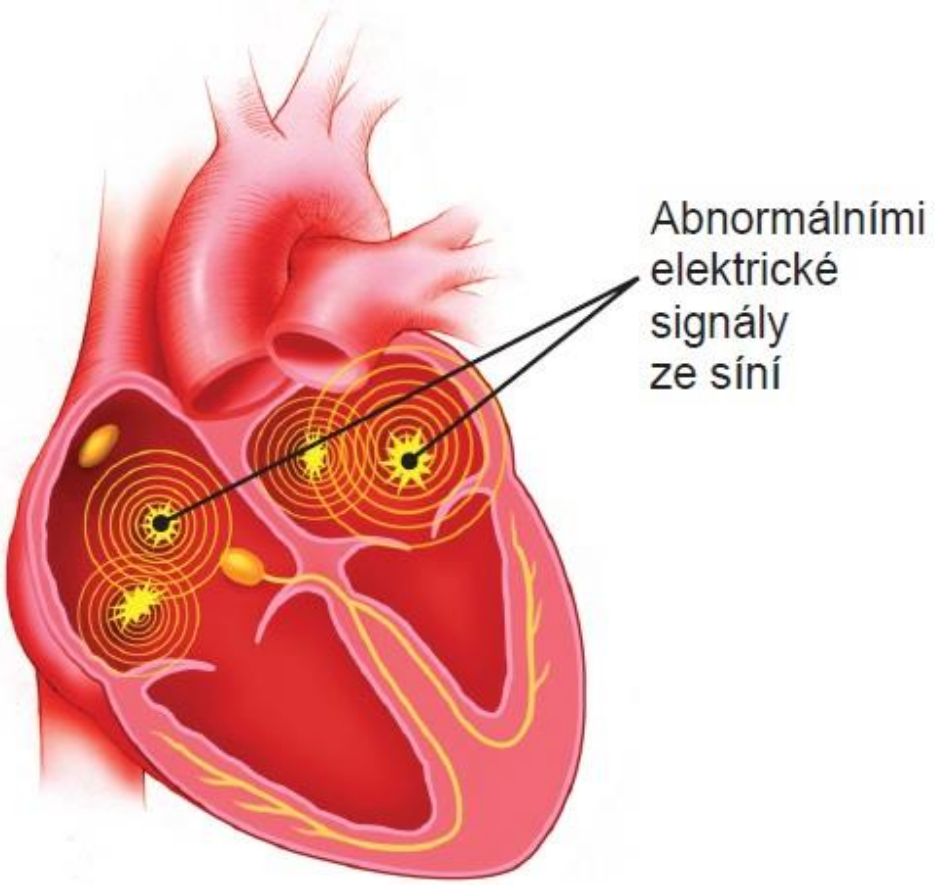

Zdroj: BOSTON SCIENTIFIC. Terapie implantibilním kardioveretem-defibrilátorem. Belgium, Diegem: guidant europe, 2009. 356394-032 CS Europe.

Příloha č. 6 Srdce a vznik komorové tachykardie

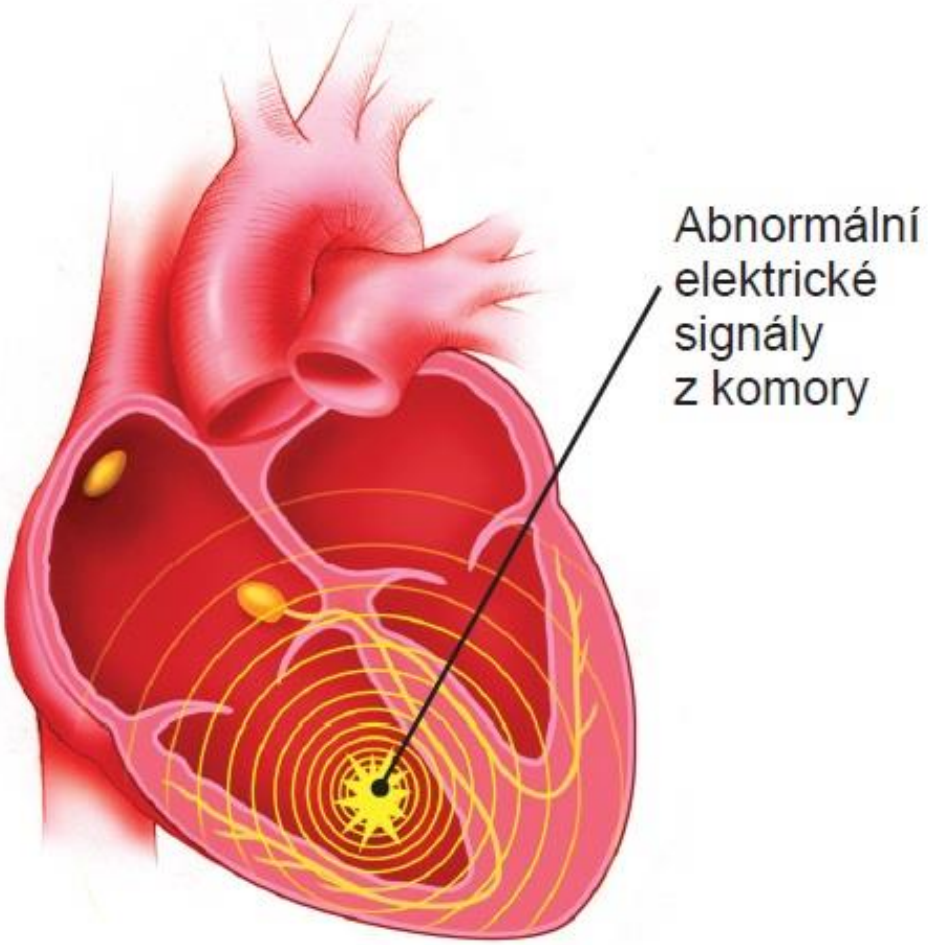

Zdroj: BOSTON SCIENTIFIC. Terapie implantibilním kardioveretem-defibrilátorem. Belgium, Diegem: guidant europe, 2009. 356394-032 CS Europe.

Příloha č. 7 Srdce a vznik fibrilace komor

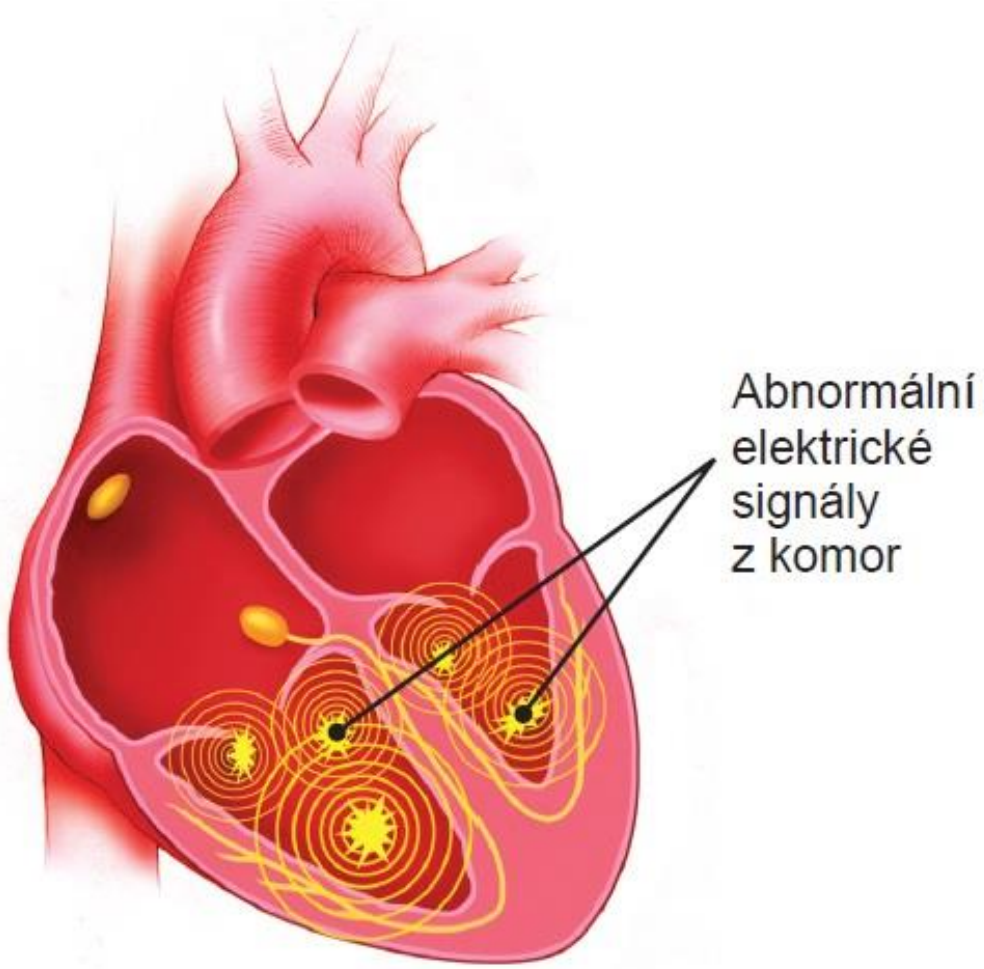

Zdroj: BOSTON SCIENTIFIC. Terapie implantibilním kardioveretem-defibrilátorem. Belgium, Diegem: guidant europe, 2009. 356394-032 CS Europe.

Příloha č. 8 EKG záznam komorové stimulace

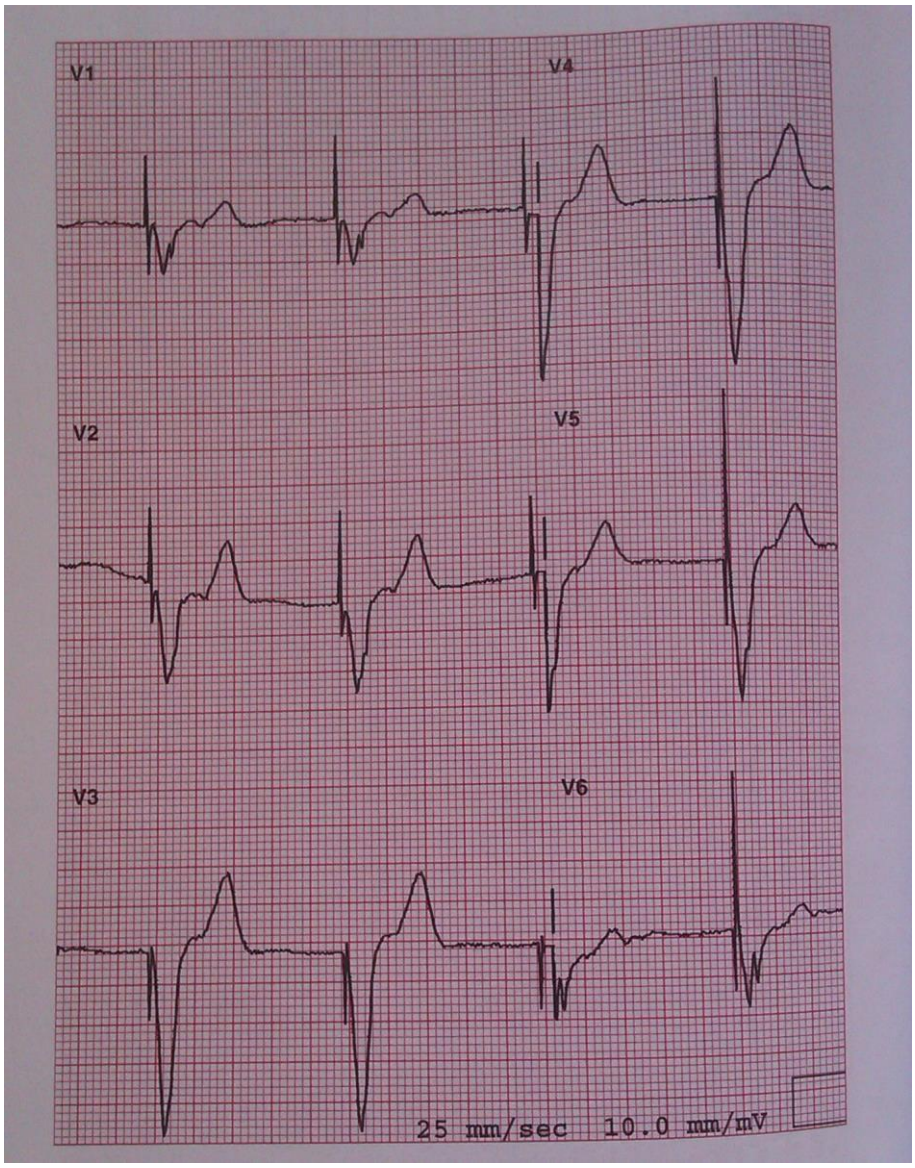

Zdroj: KHAN, Gabriel M a Josef KAUTZNER. *EKG a jeho hodnocení: léčebné zásady*. 1. vyd. Překlad František Kölbel. Praha: Grada, 2005, 348 s.:. ISBN 80-247-0910-4

Příloha č. 9 EKG záznam síňové stimulace

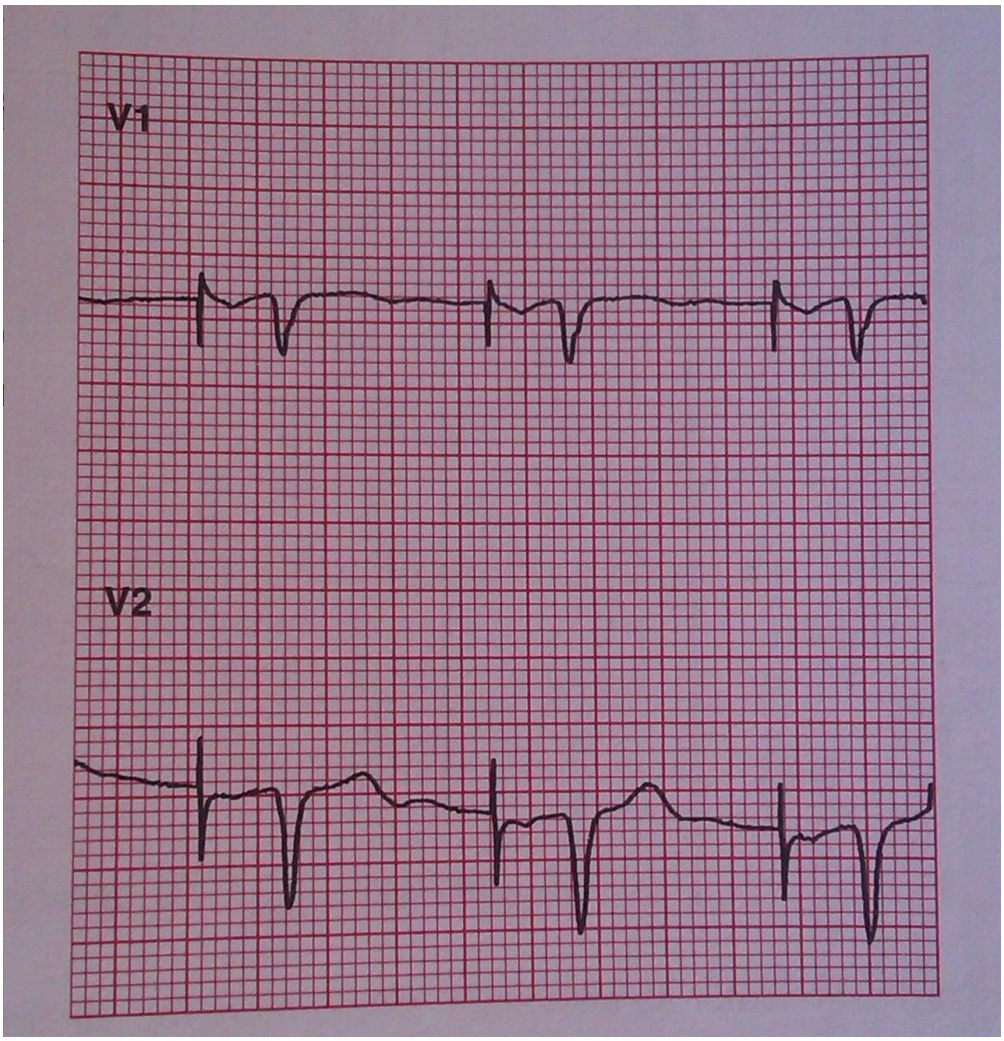

Zdroj: KHAN, Gabriel M a Josef KAUTZNER. *EKG a jeho hodnocení: léčebné zásady*. 1. vyd. Překlad František Kölbel. Praha: Grada, 2005, 348 s.:. ISBN 80-247-0910-4

Příloha č. 10 Zavedený systém pro BiVS stimulaci

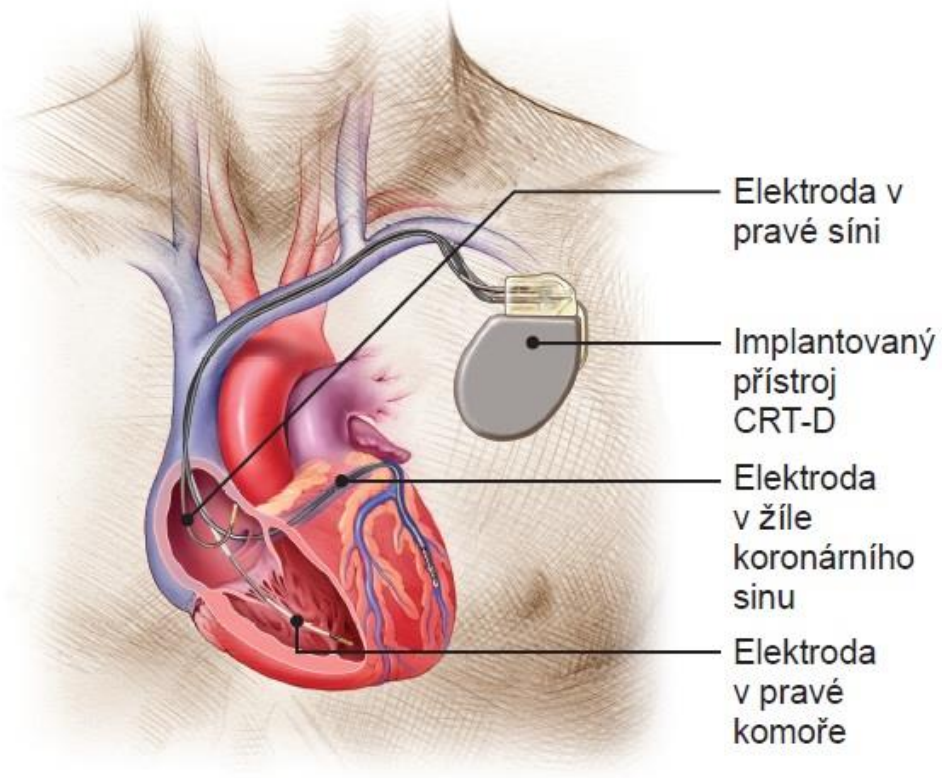

Zdroj: BOSTON SCIENTIFIC. Terapie implantibilním kardioveretem-defibrilátorem. Belgium, Diegem: guidant europe, 2009. 356394-032 CS Europe.

Příloha č. 11 Zvětšené srdce následkem srdečního selhání

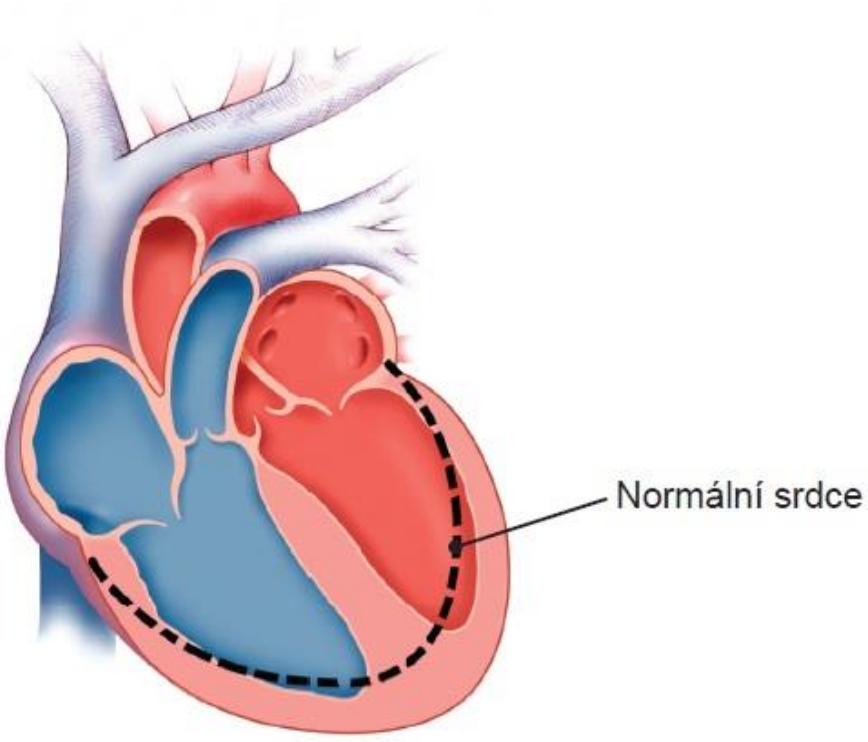

Zdroj: BOSTON SCIENTIFIC. Terapie implantibilním kardioveretem-defibrilátorem. Belgium, Diegem: guidant europe, 2009. 356394-032 CS Europe.

Příloha č. 12 Implantovaný systém ICD

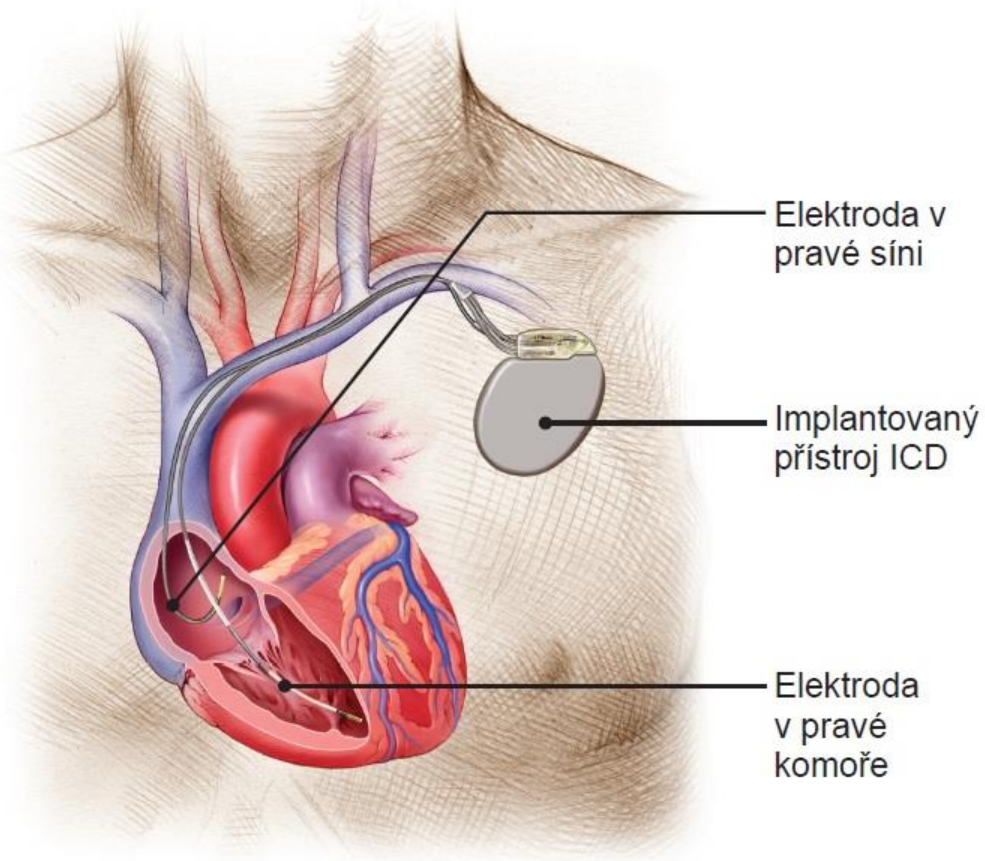

Zdroj: BOSTON SCIENTIFIC. Terapie implantibilním kardioveretem-defibrilátorem. Belgium, Diegem: guidant europe, 2009. 356394-032 CS Europe.

Příloha č. 13 Povolení pro sběr informací ve FN Plzeň

Útvar náměstka pro ošetřovatelskou péči
Dr. E. Beneše 13, 305 99 Plzeň - Bory
alej Svobody 80, 304 60 Plzeň - Lochotín
IČO 00669806 tel.: 377 401 111, 377 103 111

Vážený pan
Stanislav Husník
Student oboru Zdravotnický záchranář, Západočeská univerzita v Plzni, Fakulta zdravotnických studií, Katedra záchranářství a technických oborů

Povolení sběru informací ve FN Plzeň

Na základě Vaší žádosti Vám jménem Útvaru náměstkyně pro ošetřovatelskou péči FN Plzeň **uděluji souhlas** se sběrem informací o ošetřovatelských / léčebných metodách, používaných u pacientů *Kardiologického oddělení* FN Plzeň. Tento souhlas je vydáván pouze v souvislosti se sběrem podkladů pro vypracování Vaší bakalářské práce s názvem *„Péče o pacienta s kardiostimulátorem a kardiovertrem v PNP"*, při splnění níže uvedených podmínek.

Podmínky, za kterých Vám bude umožněna realizace Vašeho šetření ve FN Plzeň:

- Vrchní sestra osloveného pracoviště souhlasí s Vaším postupem.
- Osobně povedete svoje šetření.
- Vaše šetření nenaruší chod pracoviště ve smyslu provozního zajištění dle platných směrnic FN Plzeň, ochrany dat pacientů a dodržování Hygienického řádu FN Plzeň. **Vaše šetření bude provedeno za dodržení všech legislativních norem, zejména s ohledem na platnost zákona č. 372 / 2011 Sb., § 65, odst. 3.**
- Údaje ze zdravotnické dokumentace, které budou uvedeny ve Vaší bakalářské práci, musí být anonymizovány.
- Sběr informací budete provádět pod přímým vedením oprávněného zdravotnického pracovníka FN Plzeň, kterým je Bc. Ladislava Vodičková, staniční sestra Kardiologického oddělení FN Plzeň.

Po zpracování Vámi zjištěných údajů poskytnete zdravotnickému oddělení / klinice či organizačnímu celku FN Plzeň závěry Vašeho šetření, pokud o ně projeví oprávněný pracovník ZOK / OC zájem.

Toto povolení nezakládá povinnost zdravotnických pracovníků s Vámi spolupracovat, pokud by spolupráce s Vámi narušovala plnění pracovních povinností zaměstnanců. Spolupráce zaměstnanců FN Plzeň na Vašem šetření je dobrovolná a je vyjádřením ochoty ke spolupráci oslovených zaměstnanců FN Plzeň s Vámi.

Přeji Vám hodně úspěchů při studiu.

Mgr., Bc. Světluše Chabrová
manažerka pro vzdělávání a výuku NELZP
zástupkyně náměstkyně pro oš. péči

Útvar náměstkyně pro oš. péči FN Plzeň
tel.: 377 103 204, 377 402 207
e-mail: chabrovas@fnplzen.cz

24. 10. 2013

Příloha č. 14 Povolení pro nahlížení do dokumentace na ZZS PK

Zdravotnická záchranná služba Plzeňského kraje

ZZSPk

ředitel
Edvarda Beneše 19
301 00 Plzeň

V Plzni dne 20.1.14

Prohlášení studenta oboru zdravotnický záchranář FZS ZČU Plzeň

Dne 20.1.2014 nahlédl student oboru zdravotnický záchranář FZS ZČU Plzeň STANISLAV HUSLÍK do zdravotnické dokumentace – záznamu o výjezdu pacienta narozeného za cílem vypracování bakalářské práce. Nahlédnuto bylo pod dozorem zdravotnického pracovníka Eriky Markové. Student si je vědom povinnosti zachovávat mlčenlivost o údajích uvedených ve zdravotnické dokumentaci a data použít výhradně pro potřeby zpracování bakalářské práce.

Tento záznam se vyhotovuje v souladu s paragrafem 1, odstavce 2., písmeno 1 vyhlášky 385/2006 Sb., o zdravotnické dokumentaci v platném znění.

Student FZS ZČU- podpis

p. Pánová Erika - podpis

ZDRAVOTNICKÁ ZÁCHRANNÁ SLUŽBA PLZEŇSKÉHO KRAJE
301 00, třída dr. E. Beneše 19
ŘEDITEL
IČO: 453 33 009

MUDr. Roman Sviták

Příloha č. 15 Souhlas MUDr. S. Dvořáka s použitím vlastní odborné práce



Souhlasím s použitím mé práce „ICD v PNP“ v bakalářské práci na téma „Péče o pacienta s KS a ICD v PNP“.

28.2.2014